VÍA AÉREA SUPRAHIOIDEA (VASH)

(UNA NUEVA VÍA)

Autor:

Dr. Don Francisco Hernández Altemir

Colegiado Médico nº 50 500 4161

D.N.I.: 00310.599 F

Fray Luis Amigó, 8, Planta 0, Letra B

50006 Zaragoza (España).

Tel.: 976 27 07 16 Fax.: 976 38 75 53

drhernandezaltemir@yahoo.es

www.headandneck.es

www.medicinaycirugiaoralymaxilofacial.inf

Vía aérea Suprahioidea (VASH)

(Una nueva vía - la 3ª - / - III -)

Octubre del 2012

Autor (*)

Colaboradores: (**) (***) (****) (*****)

Hernández Altemir, F.*

Hernández Montero, Sofía., Hernández Montero, Elena.***, Hernández Montero, Susana****, Moros Peña, Manuel*****:**

(*) - Estomatólogo y Cirujano Oral y Maxilofacial, Ex –Jefe y Fundador del Servicio de Cirugía Oral y Maxilofacial y Profesor Asociado del Hospital Universitario Miguel Servet, Académico Correspondiente de la Real Academia de Medicina, Ex - Colaborador y Consultor Extraordinario en la Universidad y de la Licenciatura de Odontología de Huesca, Jefe de las Consultas Externas de Cirugía Oral y Maxilofacial de Cruz Roja Española en Zaragoza.

(**) – Dra. en Medicina y Cirugía, Médico Especialista en Odontología por la Universidad Complutense de Madrid, Médico Especialista en Cirugía Oral y Maxilofacial, Profesora de la Asignatura de Cirugía Oral y Maxilofacial de la Universidad de Zaragoza (Licenciatura de Odontología de Huesca) y Profesora y Directora del Master de Implantología de la Universidad Alfonso X el Sabio de Madrid.

(***) - Dra. En Medicina y Cirugía y Médico Especialista en Otorrinolaringología en el Hospital de Viladecans del Instituto Catalán de la Seguridad Social y Facultativo del Instituto de Otoneurología García-Ibáñez de Barcelona, Profesora Superior de Piano por el Conservatorio de Música de Zaragoza.

(****) - Licenciada en Medicina y Cirugía y Médico Especialista en Odontología, Ex – Profesora de Patología Médica Bucal de la Universidad de Zaragoza, en la Licenciatura de Odontología del Campus Universitario de Huesca.

(*****) - Médico Especialista en Pediatría y Puericultura, Dibujante.

Resumen

No presentamos, en esta ocasión una técnica quirúrgica determinada, para resolver problemas puntuales de intubación endotraqueal y/o en definitiva de permeabilización o mantenimiento de vías aéreas concretas. Si queremos hacer ver, cómo ocurre en no pocas ocasiones, que un determinado procedimiento, en este caso quirúrgico, encierra en sí, más que una acción puntual, más calado. Y así nos ha ocurrido en dos ocasiones fundamentalmente y casi de forma simultánea, cuando dimos a conocer la técnica de la *Intubación endotraqueal por vía submental* (34, 35) y las correspondientes publicaciones a: *Un caso de angiofibroma juvenil de cavum intervenido por la técnica de "Desarticulación temporal pediculada a mejilla del maxilar superior", ESTOMA Volumen II 1982 Número 1 Paginas 41-58 y "Desarticulación temporal pediculada a mejilla del maxilar superior(es) como vía de abordaje transfacial a las regiones fundamentalmente retromaxilares y para otras indicaciones (Vía maxilopterigoidea)", ESTOMA. Volumen III.1983 Número 1, páginas 75-82, posteriormente publicada en la literatura anglosajona como "Transfacial Access to the retromaxillary área", J.max.-fac.surg. 14 (1986) 165-170*, la primera para evitar traqueostomías y al mismo tiempo facilitar el trabajo quirúrgico en el territorio oral y maxilofacial y la segunda, para facilitar el acceso a la patología quirúrgica retromaxilar y de la base del cráneo y estructuras adyacentes.

Pues bien, ambas han trascendido en la clínica y en la literatura científica y en el caso de la Intubación submental (IS), nos ha alertado ahora, del nacimiento de una Nueva vía aérea polivalente, la **Via aérea suprahioidea (VASH)**, con todo lo que ello quizás represente y la segunda, la Transfacial que diseñamos para resolver un caso clínico concreto, que ha supuesto a su vez, *Una nueva metodología quirúrgica para acceder a la base del cráneo e incluso poder asociarla a otras vías ya antes reconocidas y clásicas, pero que para no pocos casos, eran insuficientes*. Por ello, hablamos, como la **Cirugía Transfacial,** representa no una técnica, sino una nueva filosofía y por supuesto metodología quirúrgica. (www.medicinaycirugiaoralymaxilofacial.info).

Introducción

Intubación: Acción y efecto de intubar.

Intubar: Introducir un tubo en un conducto del organismo, especialmente en la tráquea para permitir la entrada de aire a los pulmones (Diccionario de la Real Academia Española de la Lengua).

Ya en 1543 Vesalio practicó la insuflación endotraqueal para mantener con vida a muchos animales de experimentación durante largo tiempo, después de haberles abierto el tórax.

En el siglo XVIII se empleaba la insuflación endotraqueal como medio de reanimación de ahogados y asfixiados.

Bouchut, en 1885 aconsejó el empleo de una cánula de plata entre las cuerdas vocales como tratamiento del crup diftérico.

Se debe a John Snow, el empleo en conejos de la anestesia por vía endotraqueal, previa traqueostomía. En 1871, Friedrich Trendelenburg anestesió de la misma forma a un paciente para operarle de la boca.

William McEwen fue el primero en practicar en el hombre la intubación peroral, para anestesiarle y extirpar así un tumor de la base de la lengua.

A finales del siglo XIX, Eisenmenger diseñaba un tubo traqueal que disponía de un manguito insuflable de caucho, para evitar la aspiración durante las intervenciones de la cavidad bucal.

Fue el cirujano Cassel Franz Khun, el primero en darse cuenta de la importancia de la anestesia por intubación, distinguiendo las vías naso y orotraqueales diseñando un aparato de anestesia a sobrepresión, para la cirugía del tórax. Construyó cánulas flexibles de metal, que introducía con un instrumento encorvado o con el "Autoskops" que fabricado en 1895 según indicación de Kirstein, fue el primer laringoscopio con visión directa.

El desarrollo metódico de la intubación endotraqueal se debe, no obstante, a Magill y Robotham, en Inglaterra, y a Guedel y Waters en los Estados Unidos.

Murphy, en 1967, describe el uso de la intubación nasotraqueal bajo fibroscopia.

En 1972, en el III Congreso Nacional de Cirugía Oral y Maxilofacial, celebrado en Salamanca. F.Hernández Altemir presenta la técnica de *Intubación endotraqueal por vía nasal bajo fibroscopia*, técnica que se realizaba tal vez por primera vez (ante la falta de referencias en la literatura científica), en el Hospital Universitario la Paz de Madrid, en el ámbito de la Cirugía de cabeza y cuello (concretamente en el Servicio Nacional de Cirugía Oral y Maxilofacial) en aquella época, en enfermos con dificultad para la apertura bucal (anquilosis temporomandibulares, retrusiones maxilares, tumores gigantes de la región intraoral y otras patologías, (leáse: "Historia y presente de la Anestesiología", Discurso de Ingreso del Académico de Número de la Real Academia de Medicina de Zaragoza Dr. Don Fernando Tormo García, el 29 de abril de 1993), con el fin fundamental de evitar traqueostomías, hoy su uso, esta estandarizado a nivel mundial con múltiples fines y patologías.

Con la misma idea de seguir evitando traqueostomías y facilitar, al tiempo el trabajo quirúrgico, F. Hernández Altemir describe, en 1984, una nueva técnica que aprovecha una vía artificial submental, para el paso del tubo endotraqueal (34 de la bibliografía adjunta y desde el inicio del apartado- **Introducción-,** del presenta trabajo sobre VASH, hasta aquí, tomado de "*Distribución Geográfica de la Técnica de la Intubación endotraqueal por vía submental*", de Doña Susana Hernández Montero, para Curso de Doctorado de la Universidad de Zaragoza

(Facultad de Medicina- Departamento de Cirugía, Obstetricia y Ginecología-) Línea de Investigación: Vía aérea.

De forma casual, cuando íbamos a dar a conocer la Nueva Vía Aérea Suprahioidea (VASH), hemos tenido que iniciar, como ayuda a su descripción, un proyecto más explicativo que clasificatorio, quizás de alguna manera novedoso, de las distintas "vías aéreas", que apuntamos, como adelanto, de una posible consolidación o mejora.

Es ahora, después de cerca de los treinta años desde la publicación de la técnica de la *Intubación endotraqueal por vía submental* (IS), cuando nos atrevemos a señalar, cómo aquélla, significó además de una nueva técnica de Intubación, el hecho simultáneo y para nosotros indudable, de la aparición, no interesada entonces, de una nueva vía aérea, que nos atrevemos a decir que hemos descubierto, tal vez por abstracción, alejándonos de los pensamientos reiterativos o dominantes, que la propia IS podría significarnos, la VASH.

Palabras clave: Intubación, vía área, submental, suprahioidea, infrahioidea, nasal, oral, traqueal, traqueostomía, cricotiroidotomia.

Material y método

Es probable, que no estemos desacertados, antes de entrar en el detalle de la descripción de la VASH que proponemos, en explicar con cierto orden e incluso numerar, mejor que decir, clasificar, las diferentes vías aéreas en:

- *Vías aéreas Naturales por excelencia: las derivadas de la oxigenación placentaria fetal (que se podría pensar apartarla, como verdadera vía aérea), la nasal y la bucal.*

- *Vías aéreas Naturales por trastornos del desarrollo embriológico: que además de las anomalías aéreas, pueden asociarse, con otras malformaciones de tipo craneofacial, cardiorespiratorio, neurológico, genitourinario, etc.: Fisuras y hendiduras nasolabiales y faciales e incluso embriopatías monstruosas.*

- *Vías aéreas "Naturales" (decimos naturales, porque responden a un intento reparador espontaneo y/o más o menos dirigido) derivadas de patologías diversas, tales como dehiscencias y pérdidas de tejidos en cirugías y/o microcirugías habitualmente oncológicas de cabeza y cuello, por infecciones, radio y quimioterapia, etc.,: estomas y faringostomas aéreo-digestivos, etc., que no pocas veces son empleados para dar paso a dispositivos artificiales con intereses ventilatorios, por ser incluso más practicables que la boca o la nariz.*

- *Vías aéreas Artificiales fabricadas de apoyo respiratorio,* que pueden progresar por verdaderas vías naturales, como boca y nariz, hacía la tráquea habitualmente: (tubos oro y nasofaríngeos, traqueales, laríngeos, combitubos para disposición combinada traqueal u esofágica, mascarillas laríngeas, etc.).

- *Vías aéreas Artificiales especialmente buscadas: la vía de oxigenación y circulación extracorpórea* (que no nos atrevemos a definir exactamente también, como verdadera vía aérea, como antes sucedió para la placentaria, no obstante de empleo entre otras, en cirugía cardíovascular y que tiene intereses de oxigenación y apoyo circulatorio.

- *Vías aéreas Artificiales, que precisan de apoyo extraordinario, habitualmente para su realización y sobre todo mantenimiento, situadas eso sí, en conductos y espacios, aéreos principales, nariz, boca, orofaringe, laringe y tráquea principalmente :* (traqueostomías, cricotiroidotomía, etc.).

-*Vías aéreas Artificiales ectópicas: (submental, suprahioidea).*

Todo ello, por si en algún momento del desarrollo principal del trabajo actual o de una segunda parte, sobre VASH nos hiciera falta recurrir a ellas de alguna manera.

Durante algún momento de nuestro escrito, podremos añadir tal vez, novedosamente, números para localización ordenada de algunas de las vías naturales o artificiales, que están dando paso o soporte a distintas vías artificiales, como pueden ser tubos endotraqueales, cánulas de traqueostomías y/o similares.

Por ahora, los números con el ordinal (ª) que quizás necesitemos en nuestro trabajo clasificatorio y en el futuro estén contenidos en: 1ª, 2ª, 3ª, 4ª, 5ª, 6ª, 7ª, 8ª, 9ª, 10ª y lo mismo con números romanos: I , II , III , IV , V , VI, VII, VIII y IX, X.

En la figura 1, hemos representado de cefálico a caudal como la intubación Nasotraqueal numéricamente quede representada por **1ª** y/o **I**, la Orotraqueal por **2ª** y/o **II**, la Submental por **3ª** y/o **III**, la Cricotiroidotomía por **4ª** y/o **IV** y la Traqueostomía por **5ª** y/o **V.**

El lector pues, deberá estar atento a la referencia que podamos hacer de tipo de vía y numeración o referencia concreta, si es el caso, más en el texto, que en las figuras, aunque si no apareciera, es porque no nos ha resultado imprescindible en esta posible primera edición como decíamos de la VASH. A la Respiración placentaria **(RP)** y la derivada de la oxigenación por Circulación extracorpórea **(OCE)**, les corresponderían las letras protegidas.

Vemos un ejemplo de lo anunciado, en la figura 1, se puede observar como de cefálico a caudal, aparecen representadas las Vías aéreas naturales 1ª-I y 2ª-II (nasal y bucal), que dan paso a vías aéreas artificiales fabricadas (tubos traqueales, en este caso) , y vías aéreas artificiales 3ª-III, 4ª-IV y 5ª-V (VASH, cricotiroidotomía y traqueostomía) que de la misma manera, dan paso a vías aéreas artificiales fabricadas (tubo endotraquel en la VASH y cánulas de mantenimiento para cricotiroidotomías y traqueostomías). Resaltar, que la VASH es la **3ª-III**.

Dicho esto, vamos a centrarnos ya, en el origen, ubicación y descripción anatómica somera y de mantenimiento de la nueva VASH y de las posibilidades, que como vía aérea se pueden obtener, por ejemplo, como trayecto para vías artificiales, tales como: tubos orofaríngeos, endotraqueales, combitubos, tubos laríngeos, mascarillas laríngeas, dispositivos tipo Guedel, etc., e incluso de permanencia, quizás, como vía natural. Esto es, cuando pueda permanecer estable e incluso funcional, por si misma, por ejemplo, por epitelización espontánea o

interesada del túnel labrado en el trayecto creado, durante el diseño, para el paso y mantenimiento extraordinario en tiempo, del tubo endotraqueal de la IS (2,3, 4, 5, 6, 7, 36, 37,43, 46, 60, 69, 70, 71).

No consideramos preciso hacer descripciones textuales extraordinarias en cualquiera de los aspectos anatomofisiológicos de la región suprahioidea por ya conocidos, y donde sobresalen sus capacidades como continente, contenido, soporte y espacio de paso de estructuras anatómicas e incluso órganos de gran entidad funcional. A cambio, y por fácilmente entendible, emplearemos las figuras anunciadas en algunas de las cuales se representa el espacio suprahioideo, entre otros.

La IS clásica e incluso las modificaciones que sobre la misma se han realizado, tienen en común el hecho, de que el tubo endotraqueal atraviesa siempre el espacio suprahioideo, desde cualquier sitio de la totalidad de la región cutáneo submandibular o desde la región mucosa oral, tanto si la técnica de la intubación , se inicia en la boca para ir a buscar la zona submental (forma anterógrada) y/o (retrógrada), si el diseño de la intubación, como es lo habitual, progresa desde la piel submandibular, hacia la cavidad oral (23). En la **Fig. 2 y 3**: *Representación esquemática de la que sería la IS, que originariamente diseñamos y en la que sobresale, cómo el tubo endotraqueal se instala intraoralmente, en el túnel subperióstico paramandibular que hayamos labrado, con intención de no lesionar las estructuras nobles de la región suprahioidea y del suelo de la boca.*

No pocas veces, las zonas suprahioideas e infrahioideas han sido y son, asiento de estomas y/o faringostomas, sobre todo, antes de la aparición de las técnicas reconstructivas microquirúrgicas, por dehiscencias de suturas, infecciones y status de los tejidos, por la radioquimioterapia, etc. Hasta tal punto, que, a veces, han servido desde tiempos pasados e incluso presentes, para aprovecharlos, como vía aérea "natural", para el paso de vías artificiales, como, tubos endotraqueales, laríngeos, orofaríngeos, sondas de alimentación, etc., con fines terapéuticos diversos, como pueden ser, el intubar la vía a través del estoma, para anestesiar al paciente, para resecciones de áreas de recurrencia tumoral, o como paso previo a reconstrucciones, por ser a veces vía más favorable para las técnicas de ventilación e intubación endotraqueal, que las propias vías naturales (nariz y/o boca), en ocasiones modificadas o impracticables para las técnicas aludidas y/o para resolver los procedimientos subsiguientes, habitualmente quirúrgicos, con intenciones ablativas o reconstructivas (50).

Decíamos que no nos vamos a entretener, en describir la anatomía y relaciones, del nunca mejor dicho, volumen o espacio anatómico, suprahioideo, ni sus particulares e imprescindibles funcionalidades, por conocidas y más, en el ámbito de la cirugía oral y maxilofacial y especialidades del territorio de cabeza y cuello, ya que por unas u otras causas, esta sobresaliente y funcional encrucijada, aparece implicada, en la mayoría de nuestras actividades médico- quirúrgicas.

Todo empezó, para el reconocimiento de la VASH, con la IS (34, 35) como quizás podrán empezar a sospechar, recordar y entender los lectores. Esto es, como un procedimiento, para evitar las interferencias y/o dificultades más o menos determinantes, que ocasionaba o podría ocasionar, el tubo endotraqueal fundamentalmente en seleccionadas patologías quirúrgicas del territorio oral y craneomaxilofacial, al quedar aquél, incluido dificultando o incluso

impidiendo el manejo de estructuras del campo operatorio y para evitar además, los posibles inconvenientes y riesgos, de las técnicas convencionales de intubación; en la nasal, los reflejos simpático-vagales con repercusiones cardiosistémicos, las hemorragias más o menos incoercibles capaces de inundar la vía aérea, impidiendo la visualización de la glotis para la intubación endotraqueal, con los riesgos consiguientes y/o el posible paso del tubo al endocráneo, entre otras y en la bucal, impedimento para manipulaciones intraorales, como reducción y fijación de fracturas y/o en definitiva, de control de la oclusión, etc. y sobre todo, las complicaciones derivadas de las traqueostomías, que en sí mismas, puedan evidenciarse, incluso con técnicas de realización exquisitas (8, 11, 12, 14, 15, 16, 18, 32, 38, 39, 40, 52, 59, 61, 62, 67, 68, 72, 74).

La técnica para el aprovechamiento de la región suprahioidea como vía aérea, la hemos representado gráficamente y en la misma se puede observar que existen respectivamente dos o tres áreas anatómicas definidas donde se puede desarrollar, una central submentoniana a nivel del rafe entre los músculos genihioideos, otra a nivel de la región, paramandibular por delante de la glándula submaxilar y encima del vientre anterior del digástrico y otra en la zona supradigástrica retrosubmaxilar.

De todo esto, además, el hecho en la IS, de la búsqueda que hicimos intencionada, de un espacio prácticamente mudo, el suprahioideo, para el paso del tubo, que pudiera evitar primero, daños al paciente y segundo, pasar prácticamente desapercibido para el anestesiólogo y el cirujano. Y que siendo endotraqueal, iniciaba su camino, en la porción cutánea subparamandibular, atravesando el tejido celular subcutáneo , el platisma, la aponeurosis cervical superficial, para despegando la cara interna paramandibular, llevar a efecto, un túnel subperióstico, de esa región y que lo aislara del suelo de la boca y sus estructuras nobles, como hemos venido defendiendo, con interés, en el diseño de nuestra técnica de la IS, que no pocos han entendido, quizás como la forma más segura, para no dañar el espacio suprahioideo y su contenido (túnel subperióstico paramandibular) en (24, 45, 58, 63, 64, 65, 66).

*En las **Figs. 3, 4 y 5** se representa con fines didácticos, el túnel subperióstico mencionado, para acceder a la región suprahioidea y que se puede labrar habitualmente y según el caso clínico de que se trate, en el tercio anterior de la región paramandibular y/o en la zona supradigástrica retroglandular. Para el acceso anterior submental, el trayecto del túnel es medial, salvando la zona de inserción mandibular de los músculos genihioideos y entre ellos; el diseño subperióstico se dificulta, si no se hace un intento de despegamiento periostal laterizado. Los túneles paramandibulares y retroglandulares se dejan ver de forma independiente en la figura 5 y se matiza gráficamente su ubicación supradigástrica de entrada a la que denominamos VASH.*

Habitualmente, es en la región paramandibular y/o, en zonas de heridas recientes o cicatrices, donde nosotros solemos iniciar la IS. Otros, intencionadamente, en la zona suprahioidea medial, con fines anatómicos y estéticos (rafe genihioideo) y o distal (retrosubmaxilar), eso sí, siempre por debajo del reborde del maxilar inferior.

Los hay, que abordan la región suprahioidea, por vía intraoral, para exteriorizar no obstante el tubo endotraqueal, en alguna de las zonas reseñadas, lo que puede interesarnos a cualquiera para casos específicos.

Todos los que se han aproximado o se acerquen a nuestro procedimiento de IS, lo tienen fácil, para resguardar las estructuras nobles del suelo de la boca, creando el túnel subperióstico aludido, libre de vasos, nervios, conductos glandulares sublinguales y submaxilares principalmente, aunque a veces intereses cosméticos, son resaltados por otros y evitan nuestro acceso y túnel, incluso para personalizar la técnica o para buscarle nombres propios.

Pero lo que sí es un hecho, es que todos invadimos, en cualquiera de los casos, el espacio suprahioideo con el tubo endotraqueal habitualmente, que lo abandonará y sobrepasará, en nuestro caso, subperióstica y subgingivalmente, en el espacio tunelizado intencionadamente matizado y creado claro, artificialmente, con intenciones de que sirva de frontera anatómica pues, para no lesionar las estructuras nobles del volumen suprahioideo, para hacerse intraoral y definitivamente endotraqueal. La IS es de temporalidad habitual, aunque cada día para determinadas cirugías, se va alargando su retirada y quizás, en pocas ocasiones, se podrá considerar como de indicación más o menos larga y tal vez, permanente.

Por el(los) trayecto(s) suprahioideo(s) pueden pasar pues desde un Tubo preferentemente anillado endotraqueal, hasta un Combitubo (las vías artificiales rígidas, lo habitual es insertarlas a través de túnel amplio paramandibular y/o medial), un Tubo laríngeo, una Máscara laríngea, una Cánula de traqueostomía, un Guedel, un Fibroscopio, un Laringoscopio e incluso, asociadas, sondas de aspiración y alimentación (ver figura 6: -*Instalación de "sondas digestivas ectópicas" en pacientes con patología de cabeza y cuello cuando las vías naturales no son practicables o no se consideran convenientes. Una nueva metodología*-: Rev. Esp., de Cirg. Oral y Maxilof. V.30, N.1 Madrid Ene. Feb. 2008. 41-44) drenajes, etc., o el dispositivo aéreo elegido, con lo que podemos entender, que lo que hemos creado, es una vía aérea, polivalente o lo que es lo mismo la VASH.

Resultados

Estaríamos ya, claramente aprovechando la zona suprahioidea, como el lugar, donde se asienta el camino o lo que es, un espacio variable para asentar, una vía aérea, la VASH, en el más amplio de los formatos y funciones.

Estimamos pues, que ya va siendo hora, basándonos en la experiencia adquirida con la IS a lo largo de tantos años, reflejada en una amplia y universal bibliografía, de dar a luz, por si alguien no se había apercibido, de que la IS ha sido el prólogo, de un hecho quizás tan importante, como puede ser, el de la creación además de una técnica de intubación en sí misma, al haber sido el origen del espacio ideal y casi impensable, para la creación de una nueva vía aérea (VASH), a considerar, con todo derecho, entre las tradicionales. Esto es, las que pueden implicar de forma natural, la nariz, la boca y las artificiales o cruentas, como las clásicas traqueostomías y/o cricotiroidotomias. Ambas ubicadas, en la extensa región infrahioidea, donde se acomoda además de la laringe y la tráquea, las glándulas tiroidea y paratiroideas, enmarcadas y protegidas a ambos lados, por la precisa y bien definida musculatura cervicoaponeurótica, que acomoda a las estaciones ganglionares y linfáticas y dando paso, a nervios principales y a los vasos del cuello, arteriales y venosos.

Los primeros, implicados en la oxigenación y mantenimiento fisiológico convencional de las estructuras cervicales y en la extraordinaria por vital, de los contenidos, del cráneo

fundamentalmente y la cara y los descendentes, o venosos, tan imprescindibles también, en labores de drenaje circulatorio, etc., a la que ya se ha adherido, con todo derecho, la *Vía aérea suprahioidea (VASH), ahora tan bien, con todas las letras*. (Figs. 3 y 4).

Conclusiones

Este hecho, nos obligó, a darle un nombre y describirla.

Nos pareció al principio, que podríamos denominarla vía aérea submental, sin más, tal vez, de una manera genérica y por cierto apego, a cuando diseñamos y describimos la IS. Pero más fríamente, para nosotros mismos, esa descripción, resultaba insuficiente y lo mismo, para los que tengan que utilizarla, tanto desde el punto de vista anatomofisiológico y funcional, como por el hecho, de que la nueva vía, discurre en un rico y bien definido volumen anatómico (el suprahioideo), extraordinariamente descrito en la literatura, donde como decíamos, se acomodan y distribuyen, también, vasos y nervios principales y donde se relacionan e implican anatómica y funcionalmente, estructuras musculoaponeuróticas supra e infrahioideas, así como laríngeas, de gran relevancia, glándulas salivares de primer orden y además, ser lugar de referencia, de gran parte de la anatomía de la lengua y sus capacidades funcionales, también de la orofaringe , laringe y otros.

Es por lo expuesto, que nos hemos decidido a llamarla genéricamente VASH, con la particularidad que apuntábamos, de poder aprovecharla para diseños ventilatorios y/o de paso de sondas con fines alimentarios, como nuestras sondas digestivas ectópicas aludidas, en casi todo su espacio volumétrico y en lo que han influido también, las aportaciones y modificaciones, que de la IS han hecho, otros autores , buscando lugar, para sus inquietudes científicas y/o incluso personales cómo apuntábamos, en algunos casos, con diseños incisionales y de progresión a los espacios, como los que proponen (28, 42, 49, 51).

Está por ver, como la VASH, en casos clínicos muy concretos, se utilice como vía aérea, algo más que temporal, con apoyo o incluso no, de dispositivos más o menos específicos para su mantenimiento como "vía aérea algo más permanente".

Desearíamos que este trabajo, pueda significar, cómo, la que denominamos VASH es efectivamente una realidad y que cuando se trabaje en las distintas zonas del espacio suprahioideo, con la intención de pasar diferentes dispositivos o vías artificiales, lo hagamos pensando, que efectivamente no estamos rememorando por sistema, una determinada técnica, que probablemente será la que corresponde a la IS, sino más bien, que estamos abriendo una reglada y verdadera vía aérea artificial sí, pero polivalente, al poder permitir para su habitual funcionalidad o permanencia diferentes vías aéreas artificiales, esto es tubos o dispositivos aéreos, como tubos orofaríngeos, endotraqueales, laríngeos, combitubos, fibroscopios para intubación, laringoscopios, etc.

Esperamos también, que la somera intención clasificatoria de las vías aéreas, haya podido valer, para darle a cada una de ellas, una más justa consideración sobre sus particularidades y que para algunos, pueda ser referencia de mejoras descriptivas, aunque nosotros no hayamos abusado de ellas en el texto.

La IS, ha alcanzado una difusión mundial, incluyéndose ya, en indicaciones fundamentadas, no sólo en la práctica de la cirugía oral y maxilofacial, sino en otras especialidades, más clásicas y al principio escépticas sobre aquella, del territorio de cabeza y cuello.

La IS, principalmente, por su localización, sorprendió desde el principio a cirujanos, anestesiólogos e intensivistas, personal sanitario, etc., y a cuantos veían o tenían noticias de la misma y se han tenido que romper barreras, debido a que el posicionamiento del tubo endotraqueal , rompía, lo que nos atrevemos a llamar, las apariencias anatómicas e incluso estéticas de la región cervicofacial del paciente, así como las rutinas asistenciales que parecía iba a desmontar, con respecto a las crónicamente establecidas, léase la nasotraqueal, la orotraqueal , la cricotiroidotomía y claro, la traqueostomía.

Todo esto, creó al principio, situaciones de cierta inconveniencia, crítica e incertidumbre, sobre sus indicaciones, que cada día que pasan cómo apuntábamos, se van derrumbando, en beneficio de sus bondades (9),

La nueva denominación de VASH, será sometida muy probablemente también, a consideraciones diversas, para aceptar de su existencia, sobre todo, y cómo siempre, por los usuarios clásicos de las vías ordinarias y entre ellos quizás, los incondicionales de las cricotiroidotomías y traqueostomías, de toda la vida, que tratan de mejorar su ejecución y posibles daños y secuelas, por las conseguidas percutáneamente. Sin querer decir con todo ello, que las mismas, en ambas modalidades (clásicas y percutáneas), sigan ocupando un puesto, que las hace en no pocas ocasiones imprescindibles. Pero eso sí, más razonadas en cuanto a su indicación (27, 31).

Por último, queremos citar, con especial atención el trabajo de Juntd J.S., Cattano D, Hagberg, C.A., Wilson J.W..: Submental intubation: a literature review. Int J Oral & Maxillofacial Surg 2012 Jan, 41(1) 46-54 Epub 2011 Sp 17., incluída su seria recopilación bibliográfica, que hemos aprovechado íntegramente, con algún añadido, por considerar que hasta el momento, puede que sea, uno de los publicados, que mejor sintetizan a nuestro entender, no sólo, el devenir de la técnica de intubación endotraqueal por vía submental, que dimos a conocer, sino por saber concretar en un algoritmo, los principales aspectos aplicativos de la IS, como también (19, 41), que hacen revisiones en 2008 y 2011.

Aunque nos hemos referido en varias ocasiones a lo largo de este escrito a la IS, para nada ha sido con intenciones de aportar nada excepcional, a lo ya escrito de la misma (17) salvo eso sí, que la misma fue, insistimos, la que de manera no buscada, dio lugar a la Vía Aérea Suprahioidea (VASH).

Conflicto de intereses

No hay conflicto de intereses

Agradecimientos

A todos los autores y diferentes especialistas del territorio de cabeza y cuello, tales como Cirujanos Orales y Maxilofaciales, Cirujanos Plásticos, Otorrinolaringólogos, Oncólogos de Cabeza y Cuello, Neurocirujanos y entre todos los referidos, a los que tienen especial

dedicación a la Cirugía Craneofacial y de la Base del Cráneo, así cómo no puede ser de otra manera a los Anestesiólogos e Intensivistas y a cuantos han e**xpuesto a lo largo de tantos** años ya, sus opiniones, comentarios, resultados, modificaciones, observaciones, publicaciones, etc. (1, 10, 13, 20, 21, 22, 25, 26, 29, 30, 33, 44, 45, 47, 48, ,53, 54 , 55, 56, 57, 73) y criticas, con la técnica de la IS, que sin duda, nos han ayudado para reconocer la probable existencia de la VASH.

Nota del Autor:

Sería para nosotros de gran satisfacción, que este trabajo realizado expresamente para poder optar a Académico Correspondiente de la Especialidad de Cirugía Oral y Maxilofacial en la Real Academia Nacional de Medicina (**BOE núm. 238 Miércoles 3 de octubre de 2012 Sec. III Pág. 70339**) se considerara como principio, de otras aportaciones futuras, sobre el tema VASH.

Bibliografía:

1-Agrawal M, Kang L. Midline sub-mental orotracheal intubation in maxillofacial injuries: a substitute to tracheostomy where postoperative mechanical ventilation is not required. J Anesthesiol Clin Pharmacol 2011; 26:498–502.

2- Altemir FH, Montero SH. The submental route revisited using the laryngeal mask airway: a technical note. J Craniomaxillofac Surg 2000; 28:343–344.

3- Altemir FH, Montero SH, Moros Peña. Combitube SA through submental route. A technical innovation. J Craniomaxillofac Surg 2003; 31:257–259.

4- Altemir FH, Montero SH, Peña MM. About submental intubation. Anaesthesia 2003; 58:496–497.

5- Altemir FH, Montero SH, Hernández Montero S, Hernández Montero E, Moros Peña M. Hazards of submental tracheal intubation. Anaesthesia 2004; 59:1140.

6- Altemir FH. Sub-mental vs. retromolar intubation. Anaesthesia 2006; 61:1123–1124.

7- Ahmed FB, Mitchell V. Hazards of submental tracheal intubation. Anaesthesia 2004; 59:410–411.

8- Amin M, Dill-Russell P, Manisali M, Lee R, Sinton I. Facial fractures and submental tracheal intubation. Anaesthesia 2002; 57: 1195–1199.

9- Anwer HM, Zeitoun IM, Shehata EA: Submandibular approach for tracheal intubation in patients with panfacial fractures. Br J Anaesth 98:835, 2007.

10- Arya VK, Kumar A, Makkar SS, Sharma RK. Retrograde submental intubation by pharyngeal loop technique in a patient with facio maxillary trauma and restricted mouth opening. Anesth Analg 2005; 100:534–537.

11-Arrowsmith JE, Robertshaw HJ, Boyd JD: Nasotracheal intubation in the presence of frontobasal skull fracture. Can J Anesth 45:71, 1998.

12- Babu I, Sagtani A, Jain N, Bawa SN. Submental tracheal intubation in a case of panfacial trauma. Kathmandu Univ Med J 2008; 6:102–104.

13- Ball DR, Clark M, Jefferson P, Stewart T. Improved submental intubation. Anaesthesia 2003; 58:189.

14- Bernard AC, Kenady DE: Conventional surgical tracheostomy as the preferred method of airway management. J Oral Maxillofac Surg 57:310, 1999.

15- Biglioli F, Mortini P, Goisis M, Bardazzi A, Boari N. Submental orotracheal intubation: an alternative to tracheotomy in transfacial cranial base surgery. Skull Base 2003; 13: 189–195.

16- Biswas BK, Joshi S, Bhattacharyya P, Gupta PK, Baniwal S. Percutaneous dilational tracheostomy kit: an aid to submental intubation. Anesth Analg 2006; 103:1055.

17- Caron G, Paquin R, Lessard MR, Trépanier CA, Landry PE. Submental endotracheal intubation: an alternative to tracheotomy in patients with midfacial and panfacial fractures. J Trauma 2000;48:235–240.

18- Castling B, Telfer M, Avery BS. Complications of tracheostomy in major head and neck cancer surgery: a retrospective study of 60 consecutive cases. Br J Oral Maxillofac Surg 1994; 32:61–66.

19- Caubi AF, Vasconcelos BC, Vasconcellos RJ, de Morais HH, Rocha NS. Submental intubation in oral maxillofacial surgery: review of the literature and analysis of 13 cases. Med Oral Patol Oral Cir Bucal 2008; 13:E197–E200.

20- Chandu A, Smith AC, Gebert R. Submental intubation: an alternative to short-term tracheostomy. Anaesth Intensive Care 2000; 28:193–195.

21- Chandu A, Witherow H, Stewart A. Submental intubation in orthognathic surgery: initial experience. Br J Oral Maxillofac Surg 2008; 46:561–563.

22- Choi S, Song SH, Kang NH. Modified submental intubation in panfacial bone fracture patients. J Korean Soc Plast Reconstr Surg 2011; 38:127–129.

23- Cova M, Ukmar M, Bole T, et al: Evaluation of lingual vascular canals of the mandible with computed tomography. Radiol Med 106:391, 2003.

24- Davis C. Submental intubation in complex craniomaxillofacial trauma. ANZ J Surg 2004; 74:379–381.

25- Drolet P, Girard M, Poirier J, Grenier Y. Facilitating submental endotracheal intubation with an endotracheal tube exchanger. Anesth Analg 2000; 90:222–223.

26- Eipe N, Neuhoefer ES, La Rosee G, Choudhrie R, Samman N, Kreusch T. Submental intubation for cancrum oris: a case report. Paediatr Anaesth 2005; 15:1009–1012.

27- Freeman BD, Isabella K, Perren CJ, Boyle WA, Schmieg RE,Kolleff MH, Lin N, Saak T, Thompson EC, Buchman TG. A prospective, randomized study comparing percutaneous with surgical tracheostomy in critically ill patients. Crit Care Med 2001; 29:926–930.

28- Gadre K, Waknis P. Transmylohyoid/submental intubation: review. Analysis and refinements. J Craniofac Surg 2010; 21: 516–9.

29- Gadre KS. Submental intubation: a literature review´ by Jundt et al. Int J Oral Maxillofac Surg. 2012 Aug; 41(8): 1030; author reply 1030-1. Epub 2012 Jun 18.

30- Garg M, Rastogi B, Jain M, Chauhan H, Bansal V. Submental intubation in panfacial injuries: our experience. Dental Traumatol 2010; 26:90–93.

31- Goldenberg D, Golz A, Netzer A, et al: Tracheotomy: changing indications and a review of 1.130 cases. J Otolaryngol 31:211, 2002.

32- Gordon NC, Tolstunov L. Submental approach to oroendotracheal intubation in patients with midfacial fractures. Oral Surg Oral Med Oral Pathol Oral Radiol Endod 1995; 79:269–272.

33- Green JD, Moore UJ. A modification of sub-mental intubation. Br J Anaesth 1996; 77: 789–791.

34- Hernández Altemir F.: Intubación endotraqueal por via submental. Rev. Iberoamer. Cirug. Oral y Maxilof., 6, 17 (165-183), 1984.

35-Hernández Altemir F.: The submental route for endotracheal intubation. A new technique. J. Maxillofac Surg 1986: 14:64-65.

36-Hernández Altemir F., Hernández Montero Sofía, Hernández Montero Susana, Hernández Montero Elena, Moros Peña, M .: "Ectopic enteral tube Insertion in patients with head, neck and other pathologies when natural tracts are impracticable or inadvisable. A new method. Rev Esp Cir Oral y Maxillofac 2008; 30,1 (enero-febrero) 41-44 C 2008 ergon.

37-Hernández Altemir F., Hernandez Montero Sofía, Hernández Montero Susana, Hernández Montero Elena, Moros Peña M.: Psychosomatic manifestations of gastrostomy in head and neck surgery. (Chapter-10) Gastrostomy ISBN 978-953-307-365-1 Edited by: Pavel Kohout Publisher In Tech, December 2011.

38-Hall DB. Nasotracheal intubation with facial fractures. JAMA 1989; 261:1198.

39- Hönig JF, Braun U: Laterosubmental tracheal intubation. An alternative method to nasal-oral intubation or tracheostomy in single-step treatment of panfacial multiple fractures or osteotomies. Anaesthesist 42:256, 1993.

40- Johnson TR. Submental intubation versus tracheostomy. Br J Anaesth 2002; 89:344–345.

41- Junior SM, Aspirino L, Moreira RW, Moraes MD. A retrospective analysis of submental intubation in maxillofacial trauma patients. J Oral Maxillofac Surg 2011. [Epub ahead of print].

42- Juntd J.S., Cattano D, Hagberg, C.A., Wilson J.W..: Submental intubation: a literature review. Int J Oral & Maxillofacial Surg 2012 Jan, 41(1) 46-54 Epub 2011 Sp 17.

43- Kim KF, Doriot R, Morse MA, Al-Attar A, Dufresne CR. Alternative to tracheostomy: submental intubation in craniomaxillofacial trauma. J Craniofac Surg 2005; 16:498–500.

44- Kim KJ, Lee JS, Kim HJ, Ha JY, Park H, Han DW. Submental intubation with reinforced tube for intubating laryngeal mask airway. Yonsei Med J 2005; 46:571–574.

45- Langford R. Complication of submental intubation. Anaesth Intensive Care 2009; 37:325–326.

46- Lewis RJ: Tracheostomies: indications, timing and complications. Clin Chest Med 13:137, 1992.

47- Lim HK, Kim IK, Han JU, Kim TJ, Lee CS, Song JH, Yoon SH, Jung JK. Modified submental orotracheal intubation using the blue cap on the end of the thoracic catheter. Yonsei Med J 2003; 44:919–922.

48- MacInnis E, Baig M. A modified submental approach for oral endotracheal intubation. Int J Oral Maxillofac Surg 1999; 28:344–346.

49- Mahmood S, Lello GE. Oral endotracheal intubation: median submental (retrogenial) approach. J Oral Maxillofac Surg 2002; 60: 473–474.

50- Mak PH, Ooi RG. Submental intubation in a patient with beta-thalassaemia major undergoing elective maxillary and mandibular osteotomies. Br J Anaesth 2002; 88:288–291.

51- Manganello-Souza LC, Tenorio-Cabezas N, Piccinini Filho L. Submental method for orotracheal intubation in treating facial trauma. Sao Paulo Med J 1998; 116:1829–1832.

52- Marlow TJ, Goltra DD Jr, Schabel SI: Intracranial placement of a nasotracheal tube after facial fracture: A rare complication. J Emerg Med 15:187, 1997.

53- Meyer C, Valfrey J, Kjartansdottir T,Wilk A, Barriére P. Indication for and technical refinements of submental intubation in oral and maxillofacial surgery. J Craniomaxillofac Surg 2003; 31:383–388.

54- Navaneetham A, Thangaswamy VS, Rao N. Submental inubation: our experience. J Maxillofac Oral Surg 2010: 9:64–67.

55- Nwoku AL, Al-Balawi SA, Al-Zahrani SA. A modified method of submental oroendotracheal intubation. Saudi Med J 2002; 23:73–76.

56- Nyárády Z, Sári F, Olasz L, Nyárády J. Modified submental endotracheal intubation in concurrent orthognathic surgery. Mund Kiefer Gesichtschir 2004;8:387–389.

57- Nyárády Z, Sári F, Olasz L, Nyárády J. Submental endotracheal intubation in concurrent orthognathic surgery: a technical note. J Craniomaxillofac Surg 2006; 34:362–365.

58- Paetkau DJ, Stranc MF, Ong BY. Submental orotracheal intubation for maxillofacial surgery. Anesthesiology 2000; 92:912.

59- Pryor JP, Reilly PM, Shapiro MB. Surgical airway management in the intensive care unit. Crit Care Clin 2000; 16:473–488.

60- Ramsey C, Dhaliwal S. Retrograde and submental intubation. Atlas Oral Maxillofac Surg Clin North Am 2010; 18:61–68.

61-Seebacher J, Nozik D, Mathieu A: Inadvertent intracranial introduction of a nasogastric tube, a complication of severe maxillofacial trauma. Anesthesiology 42:100, 1975.

62 - Schultz RC. Nasotracheal intubation in the presence of facial fractures. Plast Reconstr Surg 1990; 86:1046.

63 - Schultz P, Hamed HH. Submental intubation versus tracheostomy in maxillofacial trauma patients. J Oral Maxillofac Surg 2008; 66:1404–1409.

64 - Sharma RK, Tuli P, Cyriac C, Parashar A, Makkar DS. Submental tracheal intubation in oromaxillofacial surgery. Indian J Plast Surg 2008; 41:15–19.

65 - Smoot EC 3rd, Jernigan JR, Kinsley E, et al: A survey of operative airway management practices for midface fractures. J Craniofac Surg 8:201, 1997.

66 - Taglialatela Scafeti C, Maio G, Aliberti F, Taglialatela Scafati S, Grimaldi PL. Submento-submandibular intubation: is the subperiosteal passage essential? Experience in 107 consecutive cases. Br J Oral Maxillofac Surg 2006; 44:12–14.

67- Taher AA: Nasotracheal intubation in patients with facial fractures. Plast Reconstr Surg 90:1119, 1992.

68-Taicher S, Givol N, Peleg M, et al: Changing indications for tracheostomy in maxillofacial trauma. J Oral Maxillofac Surg 54:292, 1996.

69- Uma G, Viswanathan PN, Nagaraja PS. Submandibular approach for tracheal intubation– a case report. Indian J Anaesth 2009; 53:84–87.

70-Whited R. A prospective study of laryngotracheal sequelae in long-term intubation. Laryngoscope 1984; 94:367–3-

71- Viau F, Lededente A, Le Tinier JY: Complications of tracheotomy. Rev Pneumol Clin 44:24, 1988.

72- Wood DE: Tracheostomy. Chest Surg Clin North Am 6:749, 1996.

73- Yoon KB, Choi BH, Chang HS, Lim HK. Management of detachment of pilot balloon during intraoral repositioning of the submental endotracheal tube. Yonsei Med J 2004; 45:748–750.

74- Zeitouni AG, Kost LM. Tracheostomy: a retrospective review of 281 cases. J Otolaryngol1994; 23:61–66.

Correspondencia

Dr. Don Francisco Hernández Altemir

Fray Luis Amigó, 8, planta 0, letra b

50006 Zaragoza (España).

Tel.: 976 27 07 16 Fax.: 976 38 75 53

drhernandezaltemir@yahoo.es

www.headandneck.es

www.medicinaycirugiaoralymaxilofacial.info

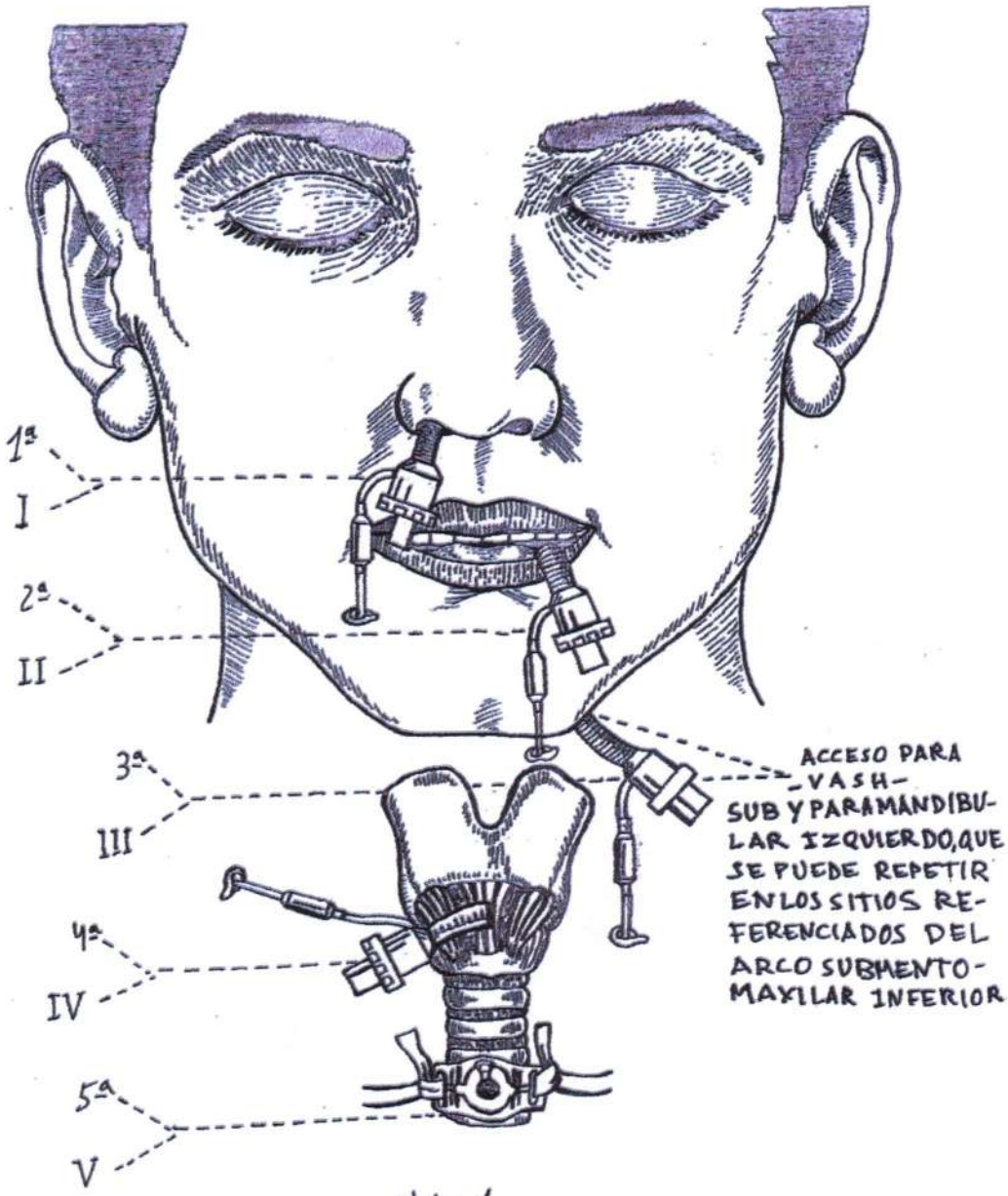
1ª
I
2ª
II
3ª
III
4ª
IV
5ª
V
ACCESO PARA
-VASH-
SUB Y PARAMANDIBU-
LAR IZQUIERDO, QUE
SE PUEDE REPETIR
EN LOS SITIOS RE-
FERENCIADOS DEL
ARCO SUBMENTO-
MAXILAR INFERIOR

Fig. 1

18

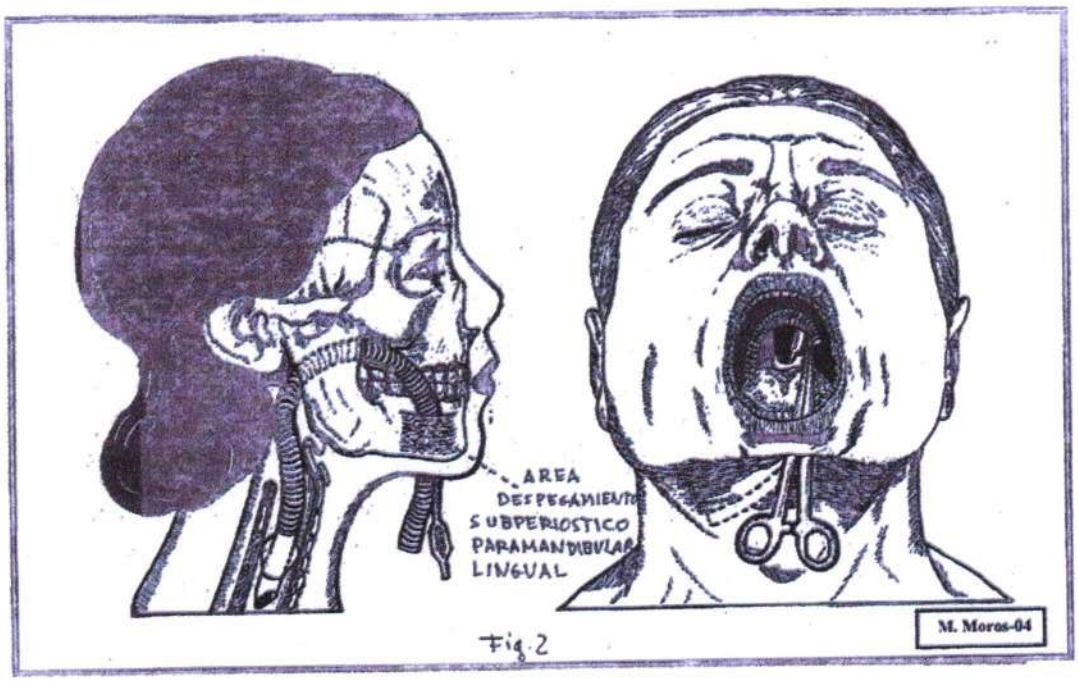
AREA
DESPEGAMIENTO
SUBPERIOSTICO
PARAMANDIBULAR
LINGUAL
M. Moros-04

Fig. 2

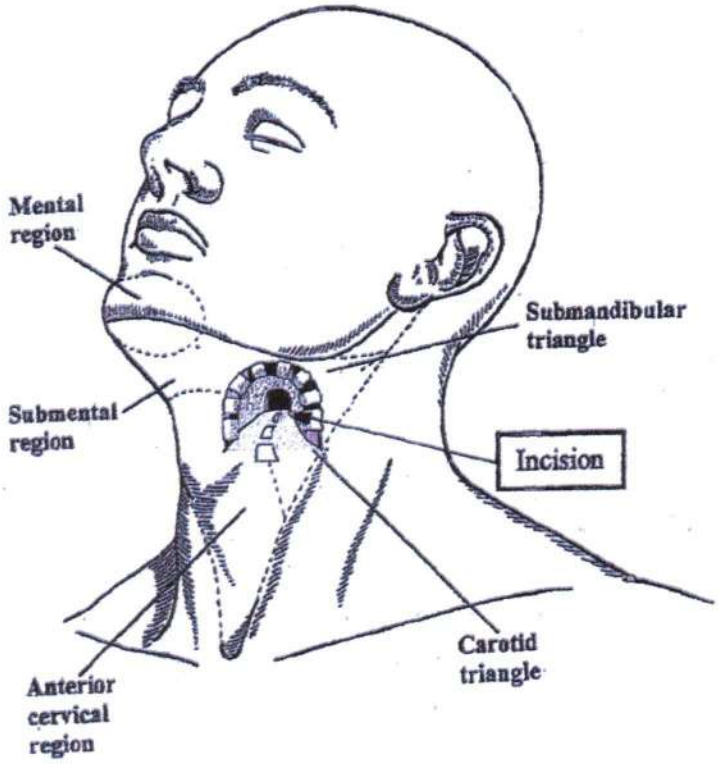
Mental region
Submandibular triangle
Submental region
Incision
Carotid triangle
Anterior cervical region

Fig. 3

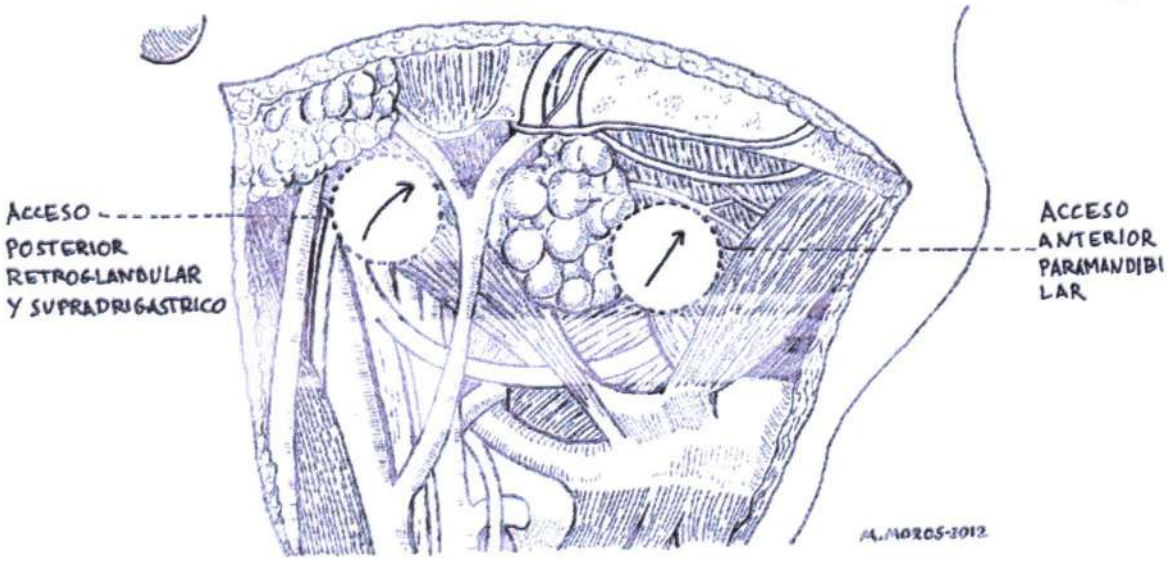
ACCESO
POSTERIOR
RETROGLANDULAR
Y SUPRADRIGASTRICO
ACCESO
ANTERIOR
PARAMANDIBI
LAR
M. MOROS-2012

fig. 4

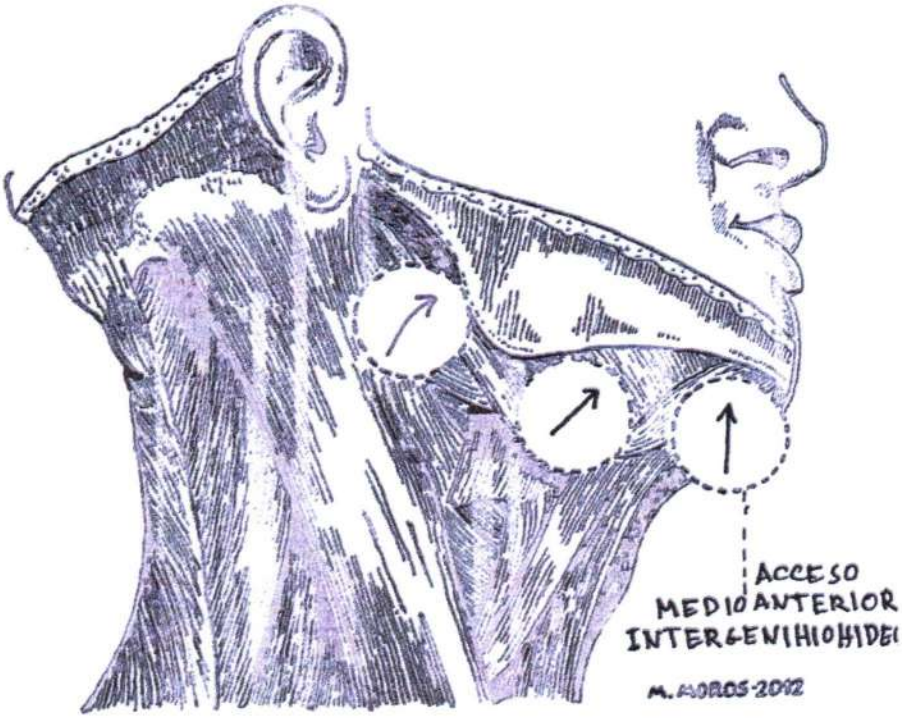

fig. 5

22

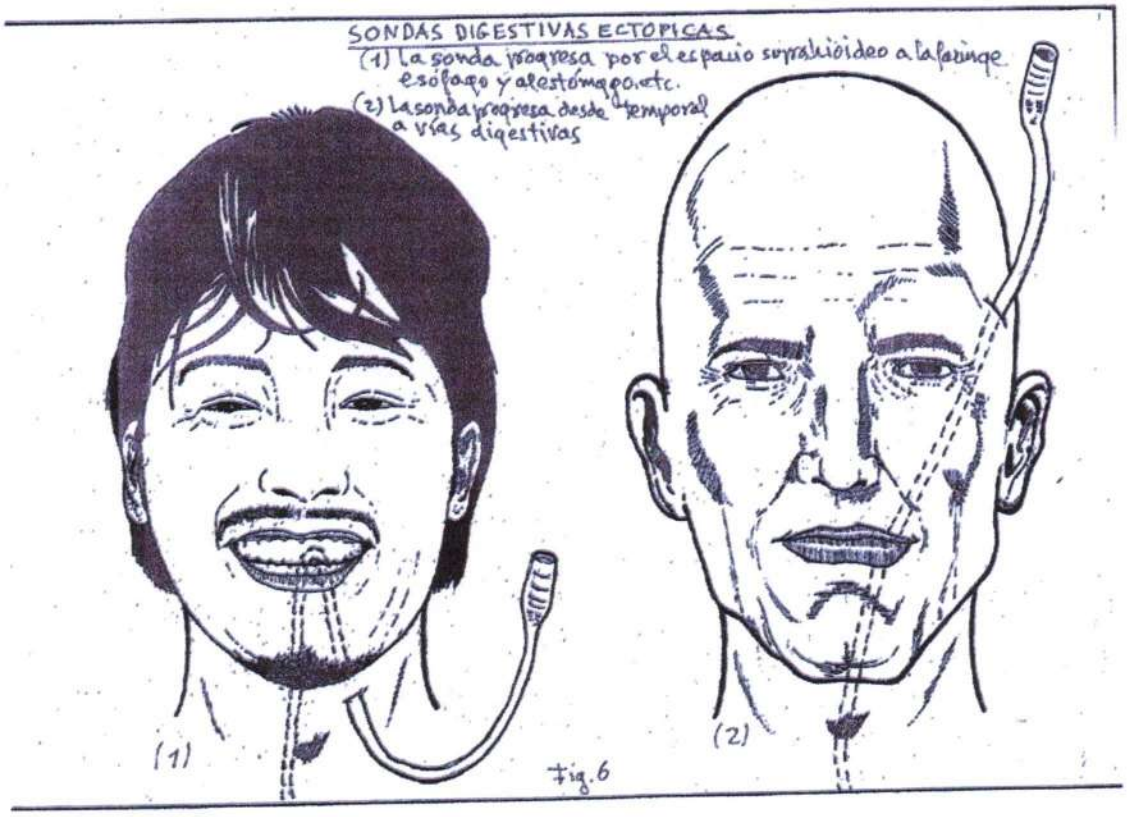
SONDAS DIGESTIVAS ECTOPICAS
(1) La sonda progresa por el espacio suprahioideo a la faringe esófago y al estómago, etc.
(2) La sonda progresa desde temporal a vías digestivas
(1)
(2)
fig. 6

Este trabajo, titulado ***VIA AEREA SUPRAHIOIDEA (VASH) (UNA NUEVA VIA).*** *se presentó en la convocatoria publicada en el Boletín Oficial del Estado, de fecha 3 de octubre de 2013 ,de Académico Correspondiente de la Sección III -Cirugía- en la Plaza de Cirugía Oral y Maxilofacial de la Real Academia Nacional de Medicina y estan previstas presumíblemente algunas modificaciones en nuevas ediciones, tanto en el Titulo, como en el contenido. Dr. F. Hernández Altemir*