www.cideaci.es
CURSO INTENSIVO DEL DIPLOMA EUROPEO DE ANESTESIOLOGÍA
Y CUIDADOS INTENSIVOS 2022 10ª Edición
PLAZO DE INSCRIPCIO
12 de enero - 28 de feb

Anestesia Pediátrica26 enero 2022

Cambiando paradigmas: Intubación submentioniana.

by Raúl Rodríguez Sierra

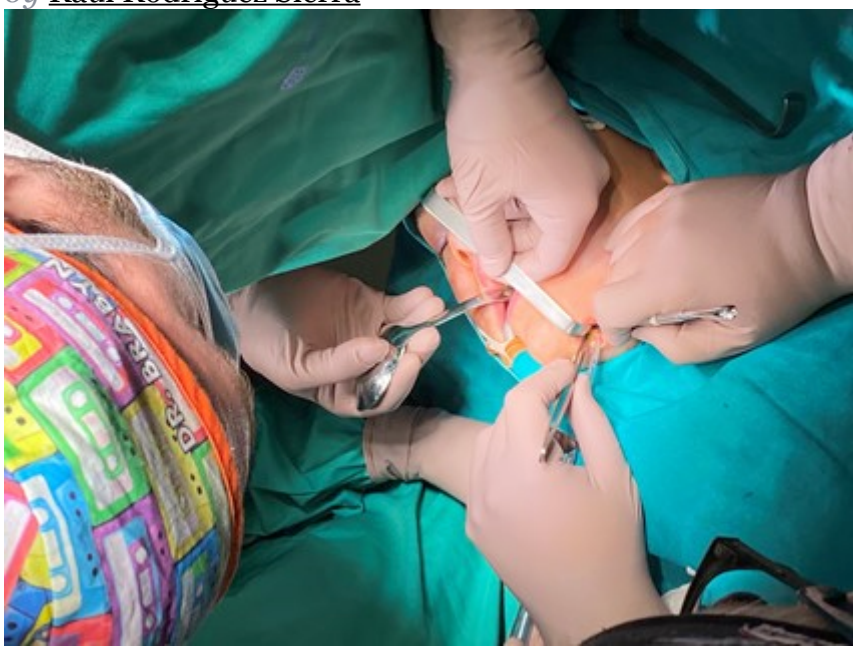

El manejo de la vía aérea en las fracturas maxilofaciales complejas supone un gran reto desde el punto de vista anestésico. En la mayoría de los casos no existe la posibilidad de intubación nasal u oral y es necesario realizar una traqueostomía.

Rodríguez R (1), Sifontes K (2) ,Brabyn P (3), Martínez E (4).
(1) Residente Anestesia y Reanimación. Hospital Universitario de Basurto. Bilbao.

(2) Adjunta Anestesia y Reanimación. Hospital Niño Jesús. Madrid.
(3) Adjunto Cirugía Maxilofacial. Hospital Niño Jesús. Madrid.
(4) Jefe de Servicio Anestesia y Reanimación Hospital Niño Jesús. Madrid.

Introducción

Amedida que avanza la edad pediátrica el riesgo a presentar un traumatismo craneoencefálico es mayor. La incidencia de traumatismos de este tipo llega alcanzar un 15% en menores de 14 años (1,2). La posibilidad de desarrollar un traumatismo craneofacial puede generar consecuencias a largo plazo.

Las fracturas faciales más frecuentes son las de la nariz y el malar superior. Desde el punto de vista quirúrgico, esto supone múltiples retos que deben coordinarse entre el anestesiólogo y el cirujano. La principal preocupación supone el manejo de la vía aérea. En muchos casos este tipo de traumatismo limita el acceso a la intubación oral o nasal, generando un peligro latente de inestabilidad y riesgo de hipoxia durante la inducción y mantenimiento anestésico. Tradicionalmente se ha utilizado la traqueostomía como técnica "gold estándar" para mantener permeable la vía aérea durante el procedimiento quirúrgico y postoperatorio. Sin embargo, esta técnica es muy invasiva y supone un aumento importante en la morbimortalidad en el paciente pediátrico.

Una alternativa útil en pacientes con traumatismos graves es la intubación submentoniana (ISM), especialmente en los casos que sea necesario realizar un bloqueo maxilo-mandibular intraoperatorio. Esta técnica permite el establecimiento de una vía aérea segura y posibilita la realización de fijación intermaxilar durante la cirugía. Además, este tipo de intubación disminuye las complicaciones asociadas a la traqueostomía que se mencionaron anteriormente.

El presente artículo tiene como objetivo describir la técnica de intubación submentoniana y sus indicaciones a propósito de un caso clínico.

Reporte del caso

Varón de 12 años de edad sin antecedentes personales de interés que tras precipitación accidental de 4 metros de altura presenta traumatismo craneofacial severo que incluye fractura longitudinal y transversal del peñasco que alcanza el conducto carotídeo, fractura-hundimiento fronto-orbitaria con contusiones hemorrágicas frontales basales, fractura facial compleja tipo Le Fort II y fractura conminuta mandibular, por lo que se programa para cirugía de fijación y reconstrucción de las fracturas.

Se realizó inducción intravenosa con TCI (*Target Controlled Infusion*) de propofol y remifentanilo, perfusión continua de dexmedetomidina, lidocaína en bolo 1 mg/kg y relajación neuromuscular con rocuronio 50 mg IV. En un primer momento se intubó orotraquealmente (IOT) con videolaringoscopio Airtraq® sin incidencias con tubo endotraqueal (TET) flexometálico Nº 7.5 con neumotaponamiento. El mantenimiento anestésico se llevó a cabo con TCI de propofol, remifentanilo y dexmedetomidina IV.

Una vez intubado el paciente por vía oral, se comprobó la colocación y ventilación bipulmonar y se procedió a la técnica quirúrgica. Para la ISM, el acceso fue realizado por los cirujanos maxilofaciales mediante una derivación del TET siguiendo la secuencia descrita por Hernández-Altemir (1). Se realizó una incisión cutánea a nivel submandibular de 2cm de longitud, a dos centímetros de la línea media y dos centímetros por debajo del reborde mandibular. Disección roma hacia la cavidad oral y sobre la cara lingual de la mandíbula hasta llegar al suelo de la boca desplazando los músculos cutáneos del cuello y milohioideo. Con esta maniobra, se creó un túnel oro-cutáneo por el cual pasó el TET (desde la boca hacia la piel) y se conectó de nuevo al respirador. En las figuras 1 a 5 se muestran imágenes de diferentes pasos de la técnica.

Fig 1: Incisión según técnica Hernández-Altemir.

Fig 2: Túnel oro-cutáneo que se crea con la técnica de Hernández-Altemir.

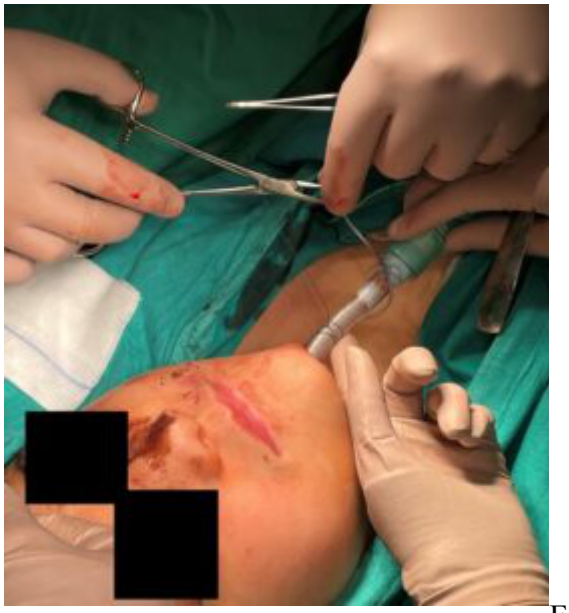

Fig 3: Fijación del TET a la piel como medida de seguridad para evitar la extubación accidental.

Fig 4: Resultado de la técnica de intubación submentoniana.

Fig 5: La ISM facilita la técnica quirúrgica y posibilita el bloqueo intermaxilar.

Fig 6: Resultado final (foto lateral).

Al terminar la intervención, el tubo se transfirió de nuevo a la posición oral para proceder a la extubación. Se realizó el cierre de la incisión submentoniana por planos; la herida intraoral se cerró por segunda intención. Se utilizó un tubo flexometálico para evitar que se doblara al estar apoyado sobre el cuerpo mandibular. En la selección del tipo de tubo es importante que no tenga ningún enganche/conexión en su extremo proximal que dificulte la maniobra su desconexión del ventilador y paso por el túnel oro-cutáneo. En este punto es fundamental que el cirujano ayudante mantenga el tubo en su sitio a la altura de la base de lengua con una pinza de Crille o similar y así evitar la extubación accidental.

En nuestro caso, la realización de la técnica intubación submentoniana fue menor a 5 minutos. El tiempo de apnea fue inferior a 2 minutos y no se evidenciaron períodos de desaturación de oxígeno significativos.

El paciente se mantuvo estable a nivel hemodinámico y respiratorio durante la cirugía. Por parte del equipo quirúrgico se llevó a cabo la reparación de todas las fracturas existentes. No se produjo ningún tipo de complicación durante la intervención quirúrgica. Tras la extubación se trasladó a la UCI sin incidencias.

Discusión

Existen técnicas alternativas de intubación cuando la intubación nasotraqueal (INT) o IOT están contraindicadas como la ISM. También, se ha utilizado como método alternativo a la traqueostomía, encontrándose un menor índice de complicaciones y morbimortalidad.

Se describe por primera vez en 1986 por Hernández Altermir como una técnica alternativa a la traqueotomía en pacientes que habían sufrido traumatismos faciales (1,2). Existen múltiples modificaciones de la técnica original con el objetivo de disminuir el número de complicaciones. Al menos cuatro variaciones de la técnica original han sido descritas. Las más conocidas son las opciones de MacInnis y Baig quienes describen una incisión en línea media de 2cm posterior a los conductos de Wharton, reportando una disminución del sangrado (3) y la de Mahmood y Lello que proponen realizar una incisión de 1cm en línea media entre el conducto de Wharton y la reflexión de la encía lingual y el piso de la boca, con el fin de disminuir el sangrado y evitar estructuras importantes (4).

-Las indicaciones de la ISM descritas por MacInnis y Baig son las siguientes (3):

-Pacientes con Glasgow 12-15 puntos.

-Bloqueo intermaxilar para la reducción y fijación rígida de fracturas del macizo facial.

-Pacientes que precisan de la rotación de grandes colgajos faríngeos.

-Casos combinados de cirugía craneomaxilofacial y rinoplastia.

La ISM combina los beneficios de la INT y de la IOT, ya que permite el bloqueo maxilomandibular y acceso a la pirámide nasal. Asegura la oclusión dental durante el intraoperatorio al permitir la eliminación TET del campo quirúrgico (facilitando la ampliación del campo quirúrgico y reconstrucción de los tejidos). Además, favorece un cierre más estético y disminuye el riesgo de infecciones y complicaciones respiratorias en el postoperatorio (5).

Las contraindicaciones de este procedimiento incluyen pacientes que precisen de un soporte ventilatorio prolongado (mayor a 72 horas), déficit neurológico severo y negación por parte del paciente. Como contraindicación relativa la cicatrización queloide conocida, hematoma, infección de la zona quirúrgica y fístula salival.

Al comparar la ISM y la traqueostomía, la ISM no presenta complicaciones significativas (6). Clásicamente se ha utilizado la traqueostomía para asegurar la

vía aérea. A pesar de ser una técnica muy eficaz, no está exenta de complicaciones graves como hemorragia, enfisema subcutáneo, infección del sitio quirúrgico, lesión del nervio laríngeo recurrente y muerte (7). La realización de ésta técnica tiene especial importancia en la anestesia pediátrica, ya que la canulación de la traqueostomía puede suponer alteraciones morfológicas y funcionales durante el desarrollo.

La complicación más grave descrita hasta el momento con la intubación submentoniana es la extubación accidental perioperatoria(8). La complicación tardía más frecuente ha sido la infección cutánea superficial (6,7). Otras complicaciones descritas incluyen el acodamiento o rotura del TET durante la movilización, las fístulas orocutáneas, parestesia transitoria del nervio lingual, hemorragia venosa, formación de mucocele (6,7). La incidencia en las revisiones sistemáticas varían entre un 6,8%-9% sin asociar mortalidad derivada de la técnica (7). En nuestro caso no existió ninguna complicación durante ni posteriormente al procedimiento.

Respecto a los tiempos de ejecución existen distintas revisiones sistemáticas que hablan sobre ello. El tiempo medio de la técnica fue de 10 minutos (entre 2-37 minutos). En nuestro caso la duración aproximada del procedimiento fue de 4 minutos. Evidentemente es fundamental la experticia del cirujano, ya que la duración la que se ejecuta la ISM estará en relación con la exposición a períodos de desaturación y de inestabilidad de la vía aérea. Sin embargo, es una técnica con un buen índice de reproducibilidad y con la que se alcanza la curva de aprendizaje con facilidad. Si el paciente requiere un bloqueo intermaxilar en el periodo postoperatorio, este se puede realizar tras la extubación.

Por todo lo comentado anteriormente, es fundamental la coordinación de todo el equipo en el momento de la intubación. La fijación del tubo orotraqueal y la posición tienen especial importancia. No es infrecuente que durante la colocación del paciente pueda moverse y afectar la colocación del tubo y la ventilación.

Conclusiones

La ISM en cirugía maxilofacial es una técnica factible y segura en el paciente pediátrico. Es una alternativa a la traqueostomía en los casos que no está indicada la intubación naso u orotraqueal. Presenta menor dificultad técnica, corta curva de aprendizaje, menores complicaciones y hasta el momento no se ha asociado a mortalidad. Para su elección, el equipo quirúrgico debe tener comunicación continua y una correcta coordinación.

Bibliografía

1. Hernandez Altémir F. The submental route for endotracheal intubation. A new technique. J Maxillofac Surg 1986; 14: 64-65. doi: 10.1016/s0301-0503(86)80261-2. (PubMed)
2. Cebrián-Carretero J.I; Saavedra B; Rivas-Vila S; Chamorro-Pons M; Muñoz-Caro J.M, Rodríguez-Reinoso M et al. La intubación submentoniana en el manejo de la vía aérea de pacientes con fracturas del tercio medio facial. Rev. Esp. Anestesiología y Reanimación. (2004); 51: 346-9. (PDF)
3. MacInnis E, Baig M. A modified submental approach for oral endotracheal intubation. Int J Oral Maxillofac Surg 1999;28:344-346.
4. Mahmood S, Lello GE. Oral endotracheal intubation: median submental (retrogenial) approach. J Oral Maxillofac Surg 2002; 60: 473-474. doi: 10.1053/joms.2002.31244. (PubMed)
5. Eisemann B, Eisemann M, Rizvi M, Urata MM, Lypka MA. Defining the role for submental intubation. J Clin Anesth 2014;26:238-242. doi: 10.1016/j.jclinane.2013.09.009. (PubMed)
6. Jundt JS, Cattano D, Hagberg CA, Wilson JW. Submental intubation: a literature review. Int J Oral Maxillofac Surg 2012;41:46-54. doi: 10.1016/j.ijom.2011.08.002. (PMC)
7. Lim D, Ma BC, Parumo R, Shanmuhasuntharam P. Thirty years of submental intubation: a review. Int J Oral Maxillofac Surg 2018;47:1161-1165. doi: 10.1016/j.ijom.2018.04.015. (PubMed)
8. Amin M, Dill-Russell P, Manisali M, Lee R, Sinton I. Facial fractures and submental tracheal intubation. Anaesthesia 2002;57:1195-1199. (PDF)

Tags from the story
AnestesiaR
3

Facebook Twitter Pinterest
LINKEDINEMAIL

Written By
Raúl Rodríguez Sierra
More from Raúl Rodríguez Sie