




**3 - 7 SEPTEMBER
2002
MÜNSTER
GERMANY**



OBJECTIVE: Avoid doing tracheostomies whenever possible.

TECHNIQUE: We use the same methods and the same technique used for conventional tracheostomy, associating some aspects of percutaneous tracheostomy. Once the dissection has been done to the trachea, we control the tracheal rings. The trachea is not incised, rather the pretracheal space is isolated and we place reference sutures attached to the skin. The pretracheal space is then filled with gauze soaked in antibiotic or antiseptic solution. The wound is then covered with a dressing. When it's time to extubate, the reanimator or intensivist has access to the pretracheal structures. If it becomes necessary, a tracheostomy is done in the conventional way or percutaneously by introducing a canula. If however, the patient does not need the tracheostomy, the gauze is removed and the wound closed.

DISCUSSION: Our experience with rats model has not shown any increased risk of infection or problems with vascularization of the cartilages due to tissue exposure for several days. We have noted that scar tissue covers the pretracheal area.

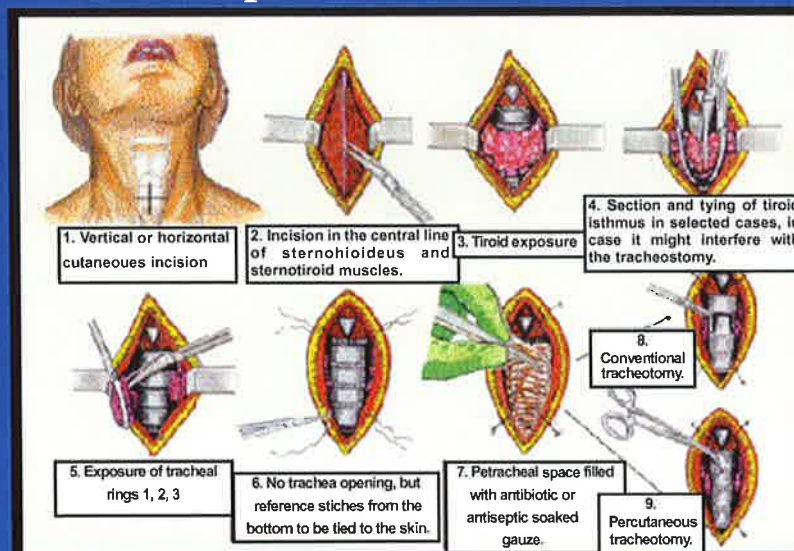
OBJETIVO: Evitar el mayor número posible de traqueostomías.

TÉCNICA: Empleamos los mismos medios que se emplean para la realización de la traqueostomía convencional y la misma técnica, asociando a veces algunos aspectos de la traqueostomía percutánea. Una vez realizados los mismos pasos de la traqueostomía hasta acceder a la tráquea, y controlados los anillos traqueales, no abrimos la tráquea sino que definimos el espacio pretraqueal mediante hilos de referencia fijados a la piel, rellenando el espacio con gasa orillada impregnada en antibiótico y/o antiséptico, cubriendo la herida con un apósito. Cuando llega el momento de la extubación el reanimador y/o intensivista tiene "a plano" las estructuras pretraqueales, para acceder de forma inmediata a la tráquea y abrirla si es preciso de la forma convencional a través de solapa o introduciendo de forma inmediata la cánula según la técnica de la traqueostomía percutánea. Si la evolución del paciente demuestra que no es preciso llevar a término la traqueostomía bastará retirar la gasa y suturar la herida.

DISCUSION: La evidencia práctica mediante experimentos realizados en ratas de laboratorio no ha mostrado riesgo de infección o problemas de vascularización de los cartilagos tras dejar expuesta la zona durante días, formándose un tejido cicatricial de cobertura peritraqueal.

Hospital Universitario "Miguel Servet". Zaragoza PREFORMED TRACHEOTOMY: A NEW ACTUALIZATION

F. Hernández Altemir, S. Hernández Montero, M. Moros Peña
Department of Oral and Maxillofacial Surgery
(Head of Department Dr. F. Hernandez Altemir)
and Department of Pediatrics.



XVI CONGRESS OF THE EUROPEAN ASSOCIATION FOR CRANIO-MAXILLOFACIAL SURGERY