EL TIEMPO DE ABORDAJE

TRATAMIENTO QUIRURGICO DE LOS TUMORES DE CABEZA Y CUELLO

L. M. GIL-CARCEDO

EDITORIAL GARSI
Londres, 17
28028 MADRID

© Luis María Gil-Carcedo.
Teresa Gil, 16. 47002 Valladolid
Prohibida la reproducción total o parcial sin permiso del autor.
ISBN: 84-7391-202-0.
Depósito Legal: M. 16.597-1992.
Imprenta FARESO, S. A. 28039 Madrid.

CAPÍTULO XXV

Vaciamiento ganglionar cervical radical. Vaciamientos modificados

L. M. GIL-CARCEDO y L. ROMAN

Vaciamiento ganglionar cervical radical: Concepto y límites. Indicaciones. Incisiones. Abordaje de la aponeurosis cervical superficial. Creación del límite inferior. Progresión del vaciamiento. Consecución del límite superior. **Vaciamientos modificados:** Concepto. Incisiones. Ampliación parotídea del vaciamiento ganglionar cervical radical. Ampliación al borde inferior de la mandíbula. Ampliación a la zona posterior del cuello. Ampliación a los ganglios mediastínicos superiores. Vaciamiento ganglionar cervical radical ampliado con resección parcial de las arterias carótida primitiva o interna. Vaciamiento ganglionar cervical radical modificado con conservación del músculo esternocleidomastoideo y del nervio espinal.

¿Acaso fuera engañador resumen
de lo poco, lo mucho o demasiado?

J. MARAGALL

VACIAMIENTO GANGLIONAR CERVICAL RADICAL

Concepto y límites

Desde finales del siglo anterior se conoce bien que los tumores de cabeza y cuello se difunden siguiendo las vías linfáticas, sólo excepcionalmente utilizan la vía sanguínea u otras para su diseminación. Ello se denota en la facilidad para desarrollar metástasis en los ganglios cervicales, en las primeras estaciones de drenaje de la zona en que asienta el tumor, para desde ellas metastatizar ganglios vecinos. Estas difusiones ganglionares locorregionales permanecen mucho tiempo como tales y sólo en estados avanzados de la enfermedad sobrepasan el territorio cervical para extenderse a la región infraclavicular, mediastino, conducto torácico y gran vena linfática derecha.

La necesidad de resecar por completo el territorio linfático del cuello sin penetrar en él precisaba de una técnica que amputara todas las estructuras no vitales, desde la línea media hasta el trapecio. Para ello CRILE en 1906 describió su intervención de disección radical del cuello, que vendría a difundirse extraordinariamente con la labor de HAYES MARTIN, que en 1951 publica su experiencia en 1.450 casos.

La disección radical del cuello debe lograr un vaciamiento de todo el tejido linfático y muscular, con la grasa y las fascias, en unos límites que deben *a priori* fijarse rígidamente. Aunque estas fronteras podrán modificarse en diversos casos, adaptándolas —por ampliación o minoración— a las características de cada tumor.

La disección radical del cuello comienza por delante en la línea media, desde el hueco supraesternal hasta el mentón, considerándose dos tramos: uno puramente cervical desde esternón hasta hiodes y otro submentoniano que expone la musculatura del suelo de la boca. La clavícula es el borde inferior de la operación y el límite posterior lo constituye el borde anterior del músculo trapecio. La disección cranealmente debe realizarse hasta el borde de la mandíbula, progresar resecando el tercio inferior de la parótida, para llegar al techo de la fosa yugular y a la apófisis mastoides.

El límite en profundidad es un plano muscular constituido en el suelo de la boca por el diafragma de los milohioideos y los vientres anteriores de los digástricos, y en el cuello, de delante a trás, por los escalenos anterior, medio y posterior, el angular del omóplato y el esplenio de la cabeza.

Indicaciones

El vaciamiento ganglionar funcional del cuello ha supuesto un hito trascendental en el hábito quirúrtico de los cirujanos de cabeza y cuello, difundiéndose, curiosamente, mucho antes en España que en

otros lugares (USA, Reino Unido y Países Escandinavos) de avanzada situación técnica. Este vaciamiento funcional ha sustituido en gran número de casos a la clásica disección radical del cuello, a la que aventaja claramente al evitar el dolor y la limitación funcional del hombro resultantes de la resección del nervio espinal, al paliar la gran deformidad cervical consecuente a la extirpación del músculo esternocleidomastoideo y eludir la molesta y a veces duradera repleción facial originada por la sección de la vena yugular interna.

Por todo ello iniciamos la enumeración de las indicaciones del vaciamiento cervical radical relacionándolas con la imposibilidad de efectuar un vaciamiento funcional.

Arriesgamos una sistematización de las indicaciones del vaciamiento radical, a pesar de recordar perfectamente la aseveración de MONTGOMERY (1973) de que «... no existe una bien establecida guía de indicaciones para la disección radical del cuello».

Efectuamos un vaciamiento cervical radical en las siguientes ocasiones:

1. Cuando la afectación de la yugular interna u otras peculiaridades de la extensión tumoral impiden la ejecución de un vaciamiento funcional.
2. Cuando existen metástasis ganglionares cervicales comprobadas clínicamente, de un tumor primitivo de cabeza y cuello, que tiene probabilidades de ser controlado por cirugía.
3. Metástasis cervicales de un tumor de cabeza y cuello que ya fue controlado por cirugía, radiaciones o ambas en combinación.
4. Carcinoma epidermoide metastásico cervical, sin tumor primitivo evidente. Dado que la malignización de un branquioma es muy infrecuente, debe pensarse en un tumor no identificado de cabeza y cuello, que será tratado cuando aparezca.

El vaciamiento cervical radical está contraindicado en las siguientes circunstancias:

1. Cuando el tumor primario no puede ser controlado.
2. En la evidencia de metástasis a distancia.
3. Cuando la expectativa de vida, por el problema oncológico u otros, es escasa.
4. La extensión de las lesiones cervicales puede contraindicar el vaciamiento radical por invasión torácica, afectación inabordable de la base del cráneo, penetración en la aponeurosis prevertebral, afectación carotídea irreparable, masa grande y fija (sobre todo si aparece tras radioterapia).
5. En neoformaciones de estirpe linfoide, al ser radiosensibles y habitualmente difusas.

Incisiones

Se han descrito multitud de incisiones para abordar con extensión suficiente las zonas que deben exponerse ampliamente para practicar un vaciamiento cervical radical. De ellas hablaremos extensamente en la segunda parte del capítulo, dedicada a las modificaciones técnicas.

Cuando el vaciamiento se realiza como técnica aislada, porque el tumor primitivo se ha controlado en intervenciones anteriores, todas las incisiones son buenas, siendo muy útiles la doble «Y» de Hayes Martin, modificada por CONLEY, la propia de CONLEY o la SCHOBINGER. En nuestras manos la doble incisión de MacFee se muestra más engorrosa, en ocasiones la hemos transformado sobre la marcha en una doble «Y», añadiéndole a la original un trazo vertical central.

Cuando el vaciamiento radical se efectúa en el mismo tiempo quirúrgico de exéresis que el tumor primario, debe adoptarse la incisión que facilite más el trabajo para ambos objetivos. Así, si se trata de una laringectomía emplearemos el clásico colgajo «en delantal» de mastoides a mastoides, con una descarga hacia la clavícula; en caso de tumor del suelo de la boca o lengua móvil utilizaremos una Latischevsky-Freud con descarga clavicular, etc.

Abordaje de la aponeurosis cervical superficial (capa superficial de la fascia profunda del cuello)

Tiempo inicial fundamental es exponer esta aponeurosis, desde la línea media hasta el trapecio. Como se inserta por arriba en el borde inferior de la mandíbula, en el cartílago del conducto auditivo externo, en la mastoides y en la línea occipital superior, y por abajo en el borde anterior de la horquilla esternal, clavícula y acromion, si la abordamos convenientemente tendremos el campo de trabajo necesario.

Para ello, desde la incisión utilizada se levantan los colgajos resultantes, que deben incluir piel, tejido celular subcutáneo y músculo platisma colli (en los lugares en que está presente).

Al terminar este tiempo debemos tener localizados por visión directa o por transparencia (fig. 1):

— La línea media del cuello y el complejo vascular de las yugulares anteriores.

— La clavícula como límite inferior y el trapecio como límite posterior.

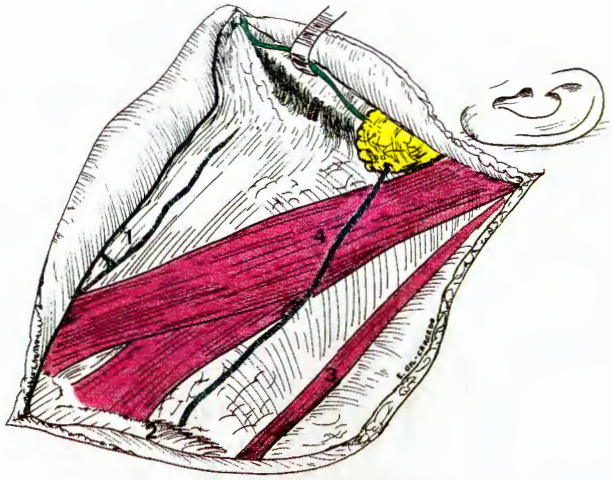

FIG. 1.—*Al levantar el colgajo de piel, tejido celular subcutáneo y músculo platisma colli, localizamos por transparencia: la línea media del cuello y el complejo vascular de las yugulares anteriores (1), la clavícula como límite inferior (2) y el trapecio como límite posterior (3); el esternocleidomastoideo es cruzado por la vena yugular externa que va a introducirse en el ángulo posteroinferior de la parótida (4).*

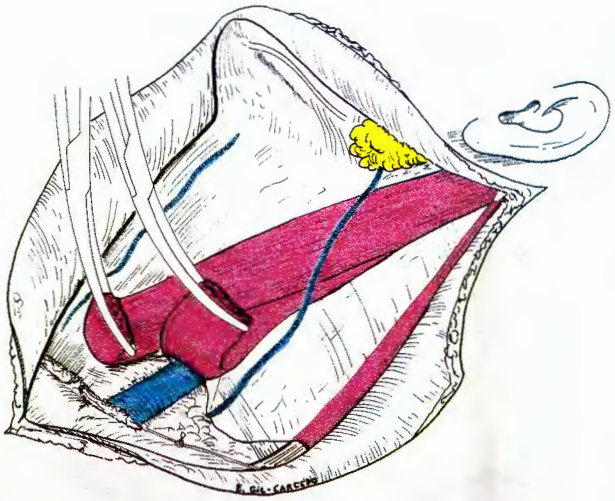

FIG. 2.—*Las inserciones esternal y clavicular del esternocleidomastoideo se separan bien al estar rodeadas por la aponeurosis superficial en toda su periferia. La sección se efectúa a 1 cm. de la clavícula. Al separar hacia arriba los muñones musculares se ve la yugular interna, que al igual que la carótida y el neumogástrico están cubiertos por la fascia profunda del cuello; dentro de ella —además— cada elemento tiene una vaina individualizada.*

— El músculo esternocleidomastoideo, cruzado de atrás a delante y de abajo a arriba por la vena yugular externa, que va a introducirse en la parótida por su ángulo posteroinferior.

Creación del límite inferior

Se seccionan las inserciones esternal y clavicular del esternocleidomastoideo, que se separan bien al estar rodeadas por la aponeurosis superficial en toda su periferia. La sección se realiza a un centímetro de la clavícula, teniendo buen cuidado con la vaina vascular subyacente. La vaina vascular está formada con la participación de las tres aponeurosis —superficial, media y profunda— de la fascia profunda del cuello y dentro de ella los dos elementos vasculares y el nervioso están envueltos a su vez por vainas individualizadas (fig. 2).

Se completa la sección y separación de la aponeurosis superficial en toda la extensión de la clavícula. Hacia afuera encontramos el músculo omohioideo, que se secciona por encima de su inserción en la escápula, justo delante del borde anterior del trapecio, al que exponemos en ese punto.

Se penetra en la vaina vascular, se incinde disecando todo el contorno de la yugular interna, que se liga a un centímetro de la clavícula. El muñón inferior se asegura con una transfixión y el superior con dos ligaduras de seda. La disección de la yugular debe ser roma y cuidadosa, evitando su lesión y separándola cuidadosamente de carótida y neumogástrico.

Es decir, comenzamos a levantar un colgajo con la aponeurosis superficial, la porción inferior de los dos cuerpos del esternocleidomastoideo y la yugular. Se une a ello el omohioideo envuelto en la aponeurosis media. El lóbulo tiroideo, también alojado en la aponeurosis media, puede incluirse en la pieza. Una gran masa de grasa supraclavicular completa el conjunto (fig. 3).

La arteria cervical transversa debe encontrarse y ligarse.

Inmediatamente por debajo y por fuera del lugar en que hemos seccionado la yugular interna, cuando el vaciamiento es del lado izquierdo, se localiza el conducto torácico, que debe ser identificado y preservado.

Progresión del vaciamiento

Conseguido el límite inferior del vaciamiento se continúa disecando la pieza de atrás a delante y de abajo a arriba, desde el borde anterior del trapecio hacia la línea media. Queda en el plano profundo una capa muscular formada por los escalenos y el angular del omóplato; por encima del escaleno anterior discurre el nervio frénico (al que llegan los quinto y sexto nervios cervicales, que se seccionan) y entre el escaleno anterior y el medio se percibe el plexo braquial, ambos cubiertos por la aponeurosis cervical profunda.

Al progresar en la disección econtramos enseguida el trayecto del nervio espinal (rama externa), que atraviesa el haz cleidomastoideo del músculo ECM, para luego cruzar el hueco supraclavicular de arriba a abajo y de delante a atrás, acompañado



FIG. 3.—*Ligada la yugular interna a 1 cm. de la clavícula, se levanta un colgajo que incluye: la aponeurosis superficial, los dos vientres del esternocleidomastoideo, la yugular interna, el omohioideo envuelto en la aponeurosis media y la gran masa de grasa supraclavicular. Si ha lugar se añade el lóbulo tiroideo homolateral.*

de todo el complejo ganglionar de su cadena y por fin introducirse por debajo del trapecio a unos 3 cm. por encima de la clavícula. Seccionando aquí el nervio, no hay obstáculo para eliminar toda la grasa que incluye en su magma los glanglios de la zona.

En la región se encuentran vasos arteriales, ramos de la cervical transversa y de la supraescapular, que sangran profusamente; deben ser ligados o coagulados convenientemente hasta lograr una perfecta hemostasia.

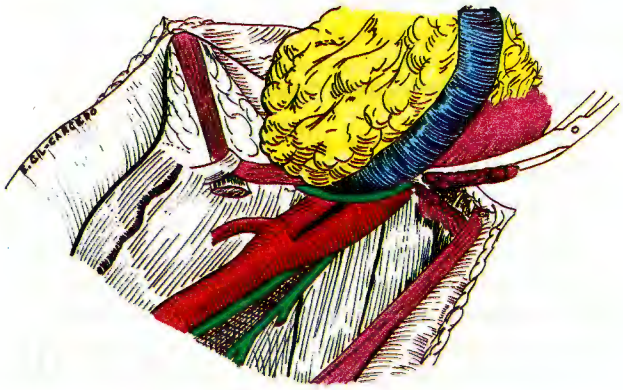

FIG. 4.—*Se continúa la disección de la pieza desde el borde anterior del trapecio hacia la línea media anterior del cuello. Quedan descubiertos los músculos escalenos, apreciándose el nervio frénico que discurre por el borde externo del escaleno anterior (se han seccionado los nervios cervicales). Seccionado el espinal se ha podido incluir su zona grasa y su cadena ganglionar en el conjunto del bloque de disección, que rechazado hacia arriba permite ver la división carotídea, el neumogástrico, el hipogloso y el músculo digástrico.*

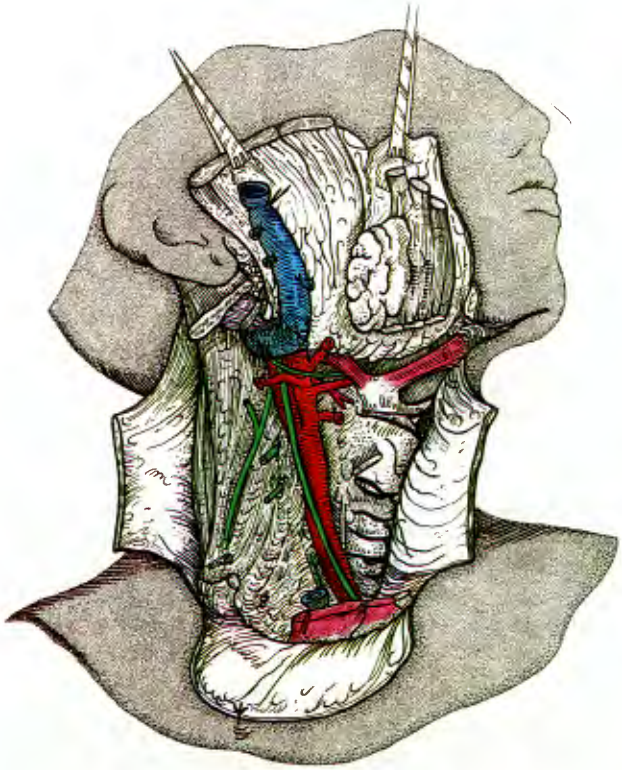

FIG. 5.—*Pieza del vaciamiento pediculada en su límite craneal.*

La zona anterior del vaciamiento se consigue con facilidad seccionando la aponeurosis superficial a lo largo del músculo esternohioideo, incluyéndose en la pieza el vientre anterior del omohioideo, que se separa de su inserción en el hioides.

En este punto tenemos toda la masa disecada pediculada cranealmente y un plano profundo formado por los músculos citados, sobre los cuales discurren el eje carotídeo con el neumogástrico; separando éstos aparece el tronco simpático cervical inmediatamente debajo y por fuera de la carótida; el frenético y el plexo braquial se sitúan en los lugares descritos (figs. 4 y 5).

Consecución del límite superior

Comenzamos la disección del límite superior seccionando la aponeurosis en su inserción en el borde inferior de la mandíbula, desde la fosita digástrica hacia atrás. Al llegar al nivel de la arteria y vena faciales se ligan y seccionan. Superado el ángulo de la mandíbula se reseca, progresando hacia atrás el tercio inferior del lóbulo superficial de la glándula parótida, para lo cual debemos ligar y seccionar el conjunto venoso de la facial, comunicante intraparotídea y yugular externa.

Todo el tejido graso submentoniano y submaxilar, con sus ganglios, se diseca de delante a atrás y de arriba a abajo, para sumarlo al resto de la pieza.

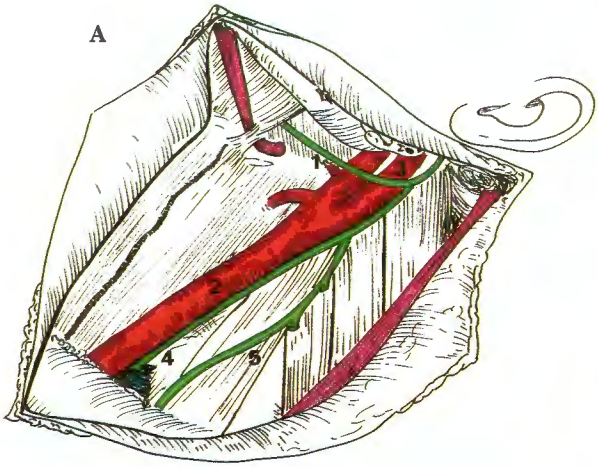

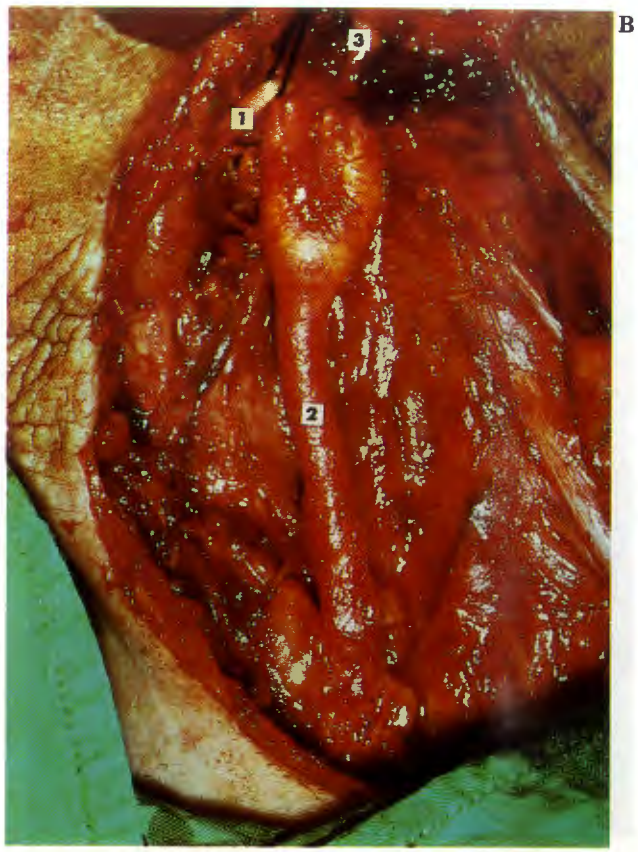

FIG. 6.—*Campo resultante finalizado el vaciamiento. Un hilo de seda tracciona del nervio hipogloso. 1: Nervio hipogloso. 2: Carótida primitiva. 3: Carótida interna. 4: Nervio neumogástrico. 5: Nervio frénico.*

La glándula submaxilar se incluye en el conjunto, quedando así expuesto: el plano muscular de los milohioideos, el vientre anterior del digástrico, el borde inferior de la mandíbula, el hioides y los nervios hipogloso y lingual.

Queda entonces por disecar y separar la zona posterosuperior del vaciamiento. Se comienza aquí el trabajo seccionando el músculo esternocleidomastoideo de su inserción en la apófisis mastoides y separándolo hacia delante y abajo. Encontramos el vientre posterior del digástrico y el estilohioideo, que se liberan de la capa aponeurótica que les envuelve, rechazándolos hacia arriba con un separador (o resecándolos si se precisa mejor visibilidad), localizamos la vaina vascular, las arterias carótidas externa e interna (el hipogloso las cruza por delante, conformando una curva de concavidad craneal y acompañado por el prolijo plexo venoso de la lingual, la faríngea y ramos de la tiroidea superior) y por fuera y detrás de ellas la vena yugular interna, a la que cruza oblicuamente hacia abajo, afuera y atrás la rama externa del nervio espinal, que seccionamos.

La ligadura y sección alta de la yugular es la última maniobra para liberar todo el conjunto del vaciamiento. Se realiza una doble ligadura con seda a nivel de la palpable apófisis transversa del atlas y se corta la vena, extrayéndose la pieza operatoria (figs. 6 A y B).

Estas maniobras de exposición de la vaina vascular y ligadura alta de la yugular interna pueden efectuarse, si conviene, en el primer tiempo de la operación. Entre otras ventajas, la ligadura superior previa evita la repleción, a veces molesta, del trayecto de la yugular interna anejo al vaciamiento. La localización previa de la carótida externa puede ser útil en casos de resección monoblock de la neoformación primaria con el vaciamiento radical del cuello.

VACIAMIENTOS MODIFICADOS

Concepto

Entendemos que las modificaciones posibles sobre un vaciamiento ganglionar cervical radical (VCR) convencional pueden ser o bien en el sentido de una ampliación del mismo, existiendo diversas técnicas de abordaje que permiten la resección de los órganos vecinos a la neoplasia primitiva y/o sus metástasis o bien en el sentido de una minoración, conservando alguna de estas estructuras anatómicas: el nervio espinal, el músculo esternocleidomastoideo o la vena yugular interna, lo que condiciona también unos cambios en las vías de abordaje para su realización en diversas soluciones técnicas.

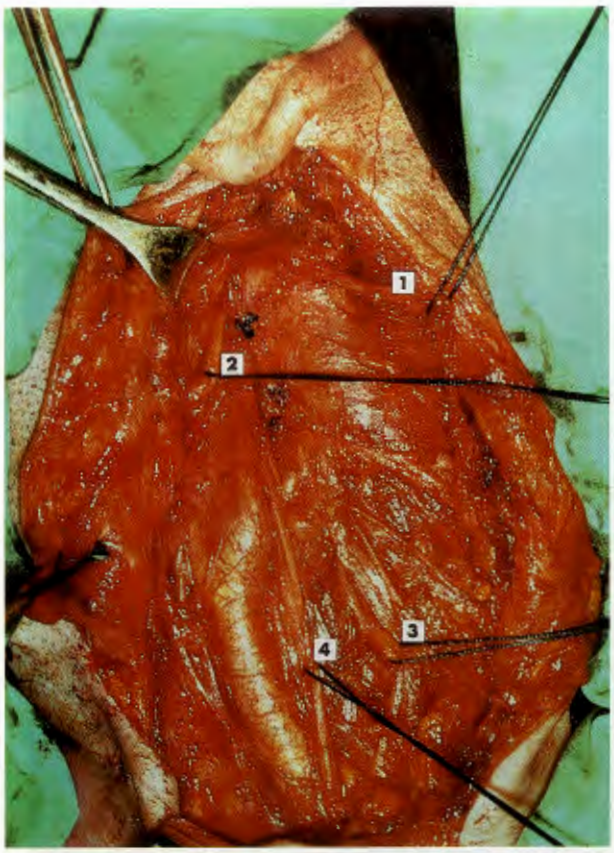

FIG. 7.—*Modificación con conservación del nervio espinal. 1: Nervio espinal. 2: Nervio hipogloso. 3: Plexo cervical. 4: Nervio vago.*

Las distintas posibilidades de ampliación de un VCR convencional son:

— *En dirección craneal.* Con extirpación de la apófisis mastoides en el caso de adenopatías adheridas, constituyendo un problema técnico la ligadura de la vena yugular interna; este tema será expuesto en un capítulo monográfico, por lo que no nos reiteraremos. También puede ampliarse hacia la glándula parótida en las extensiones tumorales a este órgano.

— *En dirección ventrocraneal.* Con la resección del borde inferior de la mandíbula.

— *En dirección dorsal.* Posibilidad de extirpación de los músculos prevertebrales; o en el caso de lesiones metastásicas cutáneas en los tegumentos de las regiones parietal, occipital y mastoidea que drenan hacia los ganglios occipitales superficiales, el VCR será ampliado con la extirpación del trapecio y del esplenio de la cabeza que son despegados de su inserción occipital.

— *En dirección caudal.* Resección de los músculos del hombro «en charretera», en extensiones de carcinoma tiroideo; ante la presencia de adenopatías cervicales metastásicas bajas que invaden el mediastino por detrás de la clavícula, su abordaje exige la resección del tercio interno de ésta.

— *Superficialmente.* Extirpando las zonas de piel invadidas por la neoplasia.

— *Hacia la arteria carótida primitiva o interna.* El VCR es ampliado con resección parcial de estos vasos cuando están afectos de infiltración neoplásica.

Las posibilidades de minoración en un VCR modificado residirían en la conservación de:

— El nervio espinal, cuando se encuentra alejado de la metástasis ganglionar, o realización de injerto, o conservación distal por la contribución motora de C_2 cuando ésta es verificada por estimulación (fig. 7).

— El músculo esternocleidomastoideo y del nervio espinal, según la técnica de Marchetta y cols. de 1970, por sección caudal del músculo y posterior sutura o por separación del mismo.

— Una de las venas yugulares internas, cuando es preciso un VCR bilateral.

— El contenido del triángulo submaxilar, en los carcinomas bien diferenciados de la glándula tiroides y con ausencia clínica de metástasis.

Incisiones

Desde que CRILE, en 1906, ideara la disección radical del cuello describiendo su incisión (fig. 8 A), han sido muy numerosas las modificaciones propuestas para aquélla; este hecho denota la dificultad de hallar una incisión que satisfaga todas las contingencias.

Los factores a tener en cuenta para elegir una determinada incisión son varios: lograr una correcta exposición del campo quirúrgico, conseguir la viabilidad de los colgajos resultantes, ofrecer una protección suficiente al eje carotídeo, la presencia de cicatrices y zonas de biopsias previas, la situación de la lesión primitiva, la valoración de los procedimientos primarios y/o secundarios de reconstrucción, la radioterapia preoperatoria y el resultado estético.

En principio los colgajos cervicales de base posterior tienen peor aporte arterial que los de base anterior y superior.

— SEBILEAU (1924) utilizó una incisión horizontal alta (fig. 8 B) a nivel de la membrana tirohioidea que ofrece una buena exposición para los vaciamientos submaxilares y subdigástricos.

— SCHWEITZER (1965) modifica una incisión horizontal (fig. 8 C) para la resección combinada de la mandíbula y VCR sin dividir el labio in-

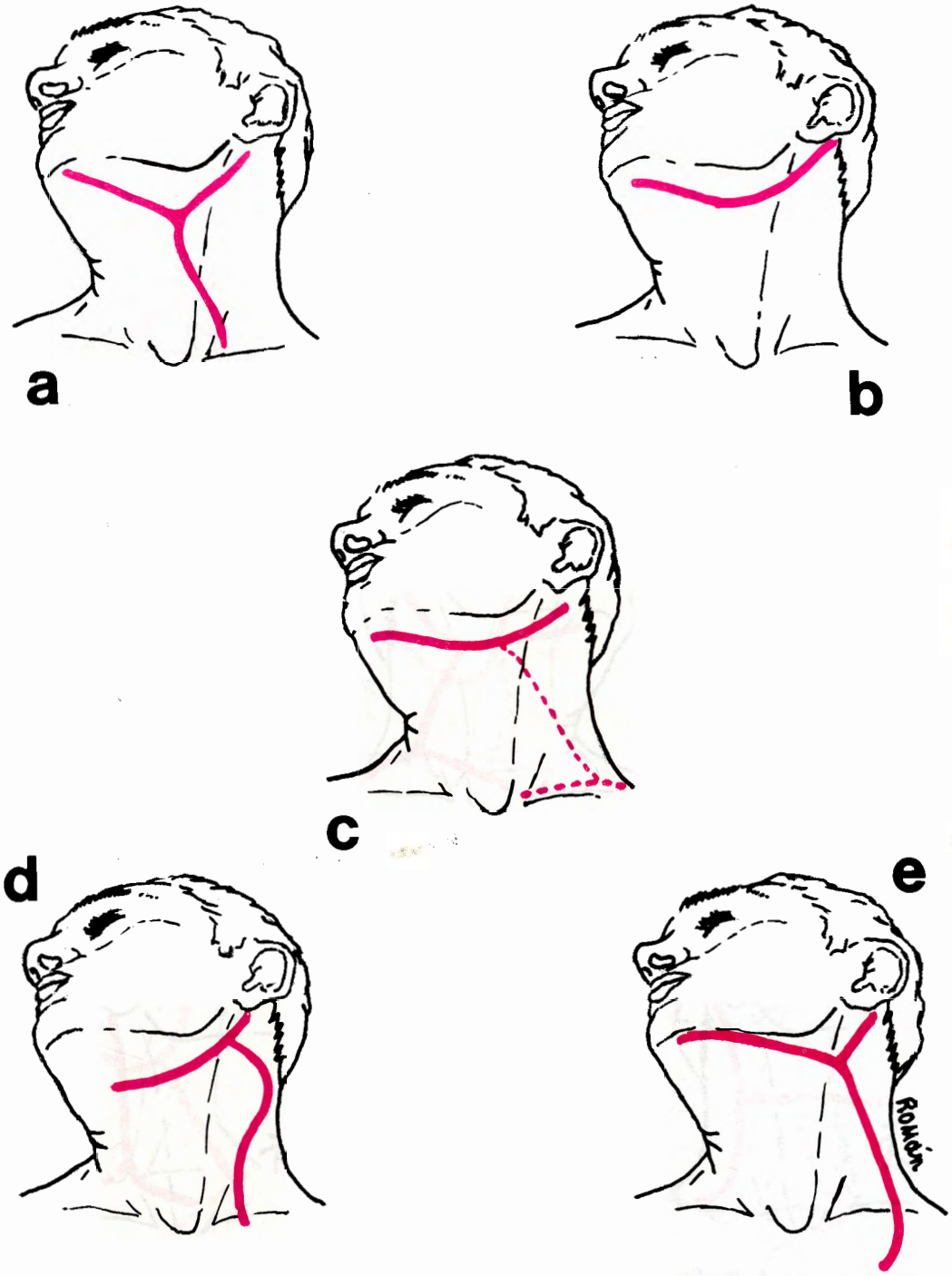

FIG. 8.—*Incisiones: A: Crile, 1906; B: Sebileau, 1924; C: Schweitzer, 1965; D: Shobinger, 1957; E: Conley, 1955; Babcock y Conley, 1966.*

ferior. El trazo horizontal superior cruza la línea media hacia la región submandibular del lado opuesto. Las incisiones para el resto del VCR se realizan según la línea punteada en la figura. El colgajo superior se levanta en forma de visera, lo que es facilitado por otra incisión en el pliegue gingivoyugal, que deja adherida a la mandíbula 1-2 cm. de mucosa para facilitar el cierre. El colgajo yugal y todo el mentón se disecan de la mandíbula hasta un punto más allá de la línea media, a la altura del canino. Ofrece una buena exposición de la mandíbula y del contenido intraoral, con una buena visión suprahioidea.

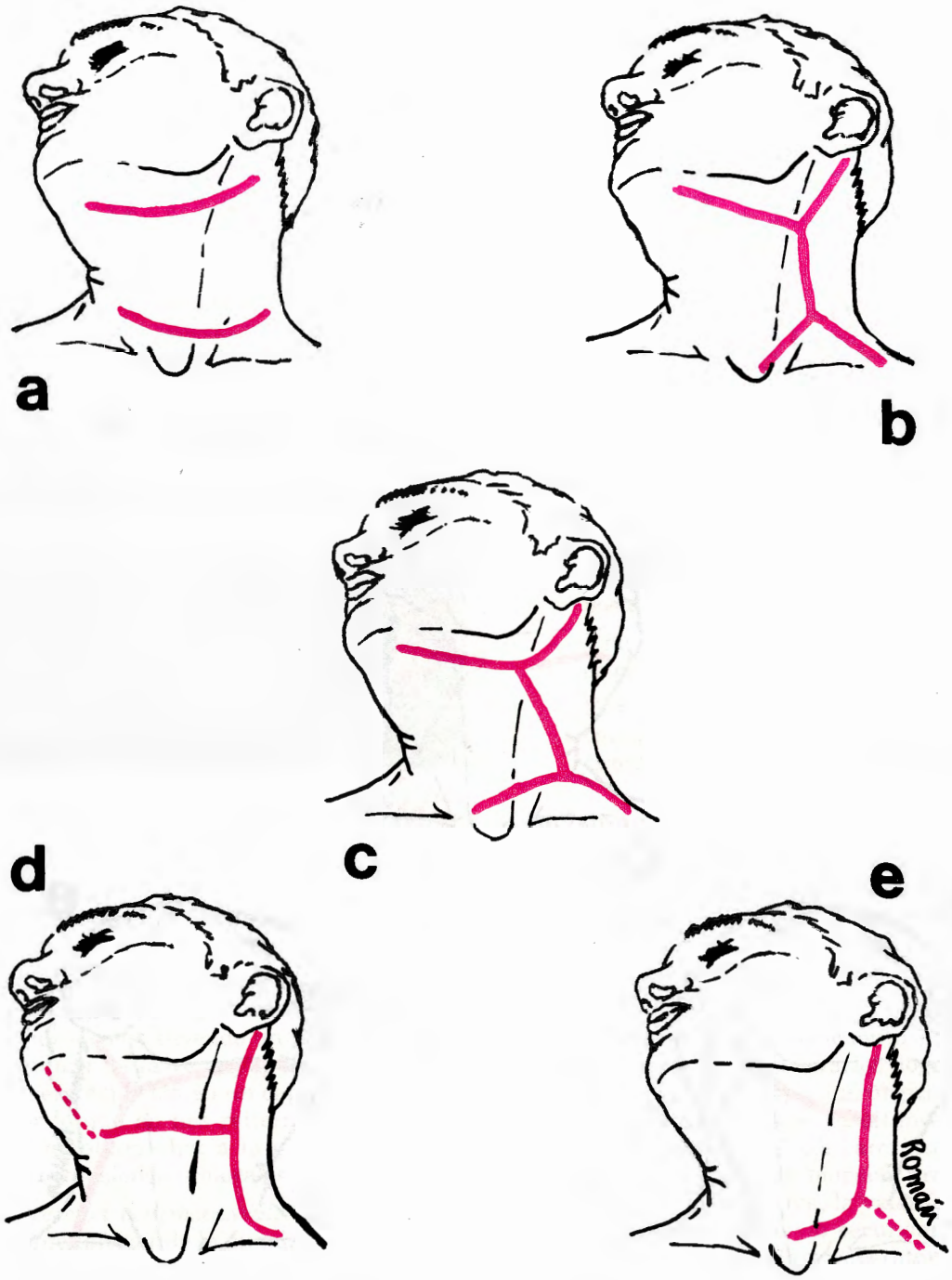

FIG. 9.—*Incisiones: A: MacFee, 1960; B: Martin, 1951; C: Slaugter, 1955; D: Hetter, 1972; E: Lahey, 1940; André, 1954.*

— SCHOBINGER (1957) dispone una incisión horizontal o tramo superior (fig. 8 D) que pasa aproximadamente a 2 cm. por detrás del ángulo de la mandíbula; en este punto comienza el tramo vertical, en ángulo recto y que deja un gran colgajo de base anterior; extendiéndose hacia el borde anterior del músculo trapecio se curva hacia abajo y ligeramente hacia adelante para cruzar por el medio de la clavícula. Ofrece una buena exposición y protección de la arteria carótida, pero en el caso de vaciamiento bilateral, el segundo ha de ser diferido al menos en un mes por el peligro de necrosis cutáneas.

— Las incisiones de CONLEY (1955) y de BABCOCK y CONLEY (1966) representan una modifica-

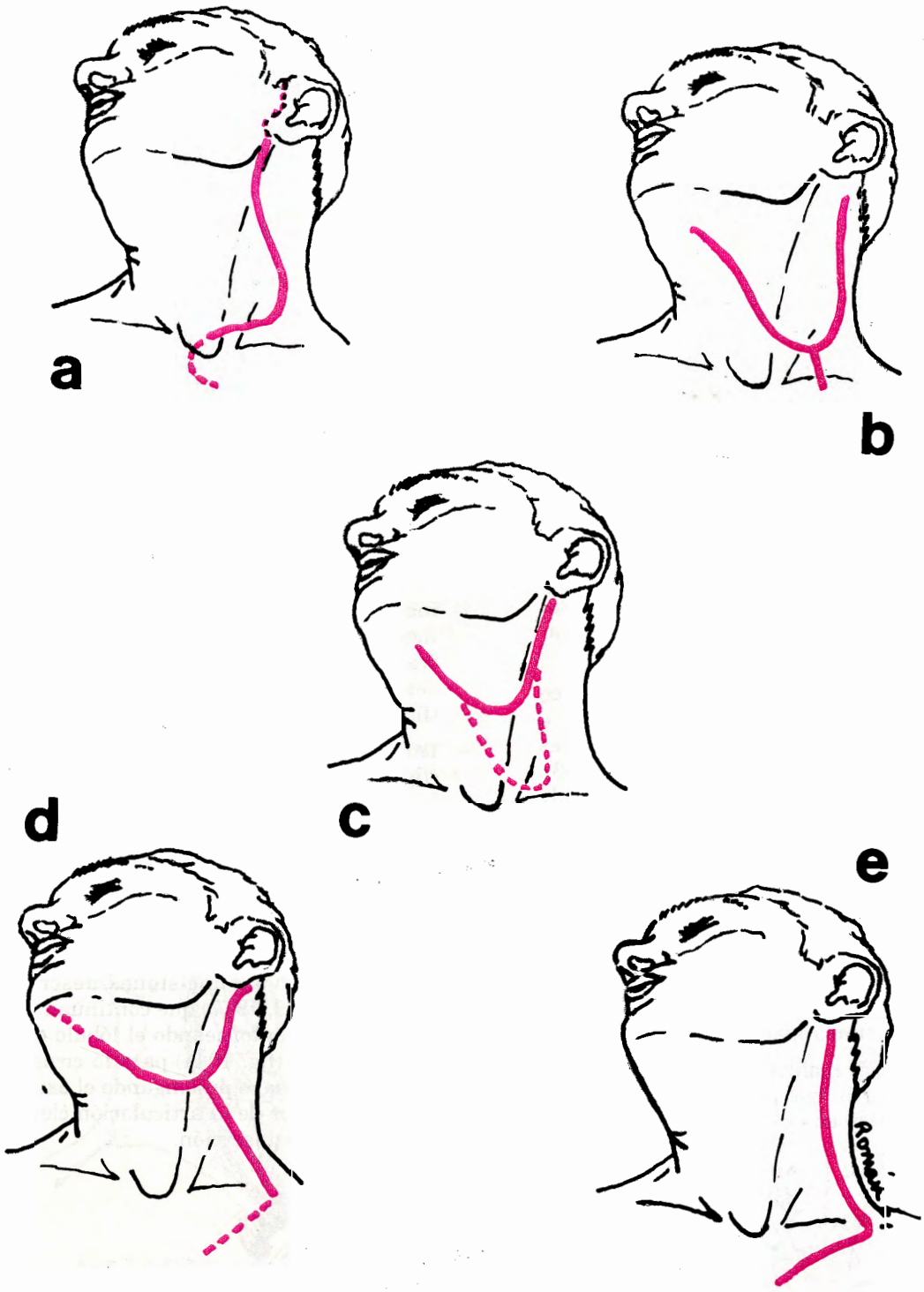

FIG. 10.—*Incisiones: A: Guerrier, 1969, 1977; B: Latyshevsky y Freund, 1960; C: Edgerton, 1957, y Farr, 1969; D: Lore, 1970; E: Ariyan, 1986.*

ción a la de SCHOBINGER. El trazo horizontal anterior (fig. 8 E) es continuo con el tramo vertical; a 3 cm. por debajo del ángulo de la mandíbula se inicia el tramo posterosuperior, en ángulo recto respecto al vertical.

— MACFEE (1960) describió la doble incisión horizontal (fig. 9 A) de amplia difusión y que ofrece un excelente resultado estético, estando indicada también en la cirugía postirradiación. Tiene el inconveniente de una incompleta exposición del campo quirúrgico y la posibilidad de necrosis a lo largo del borde superior, di-

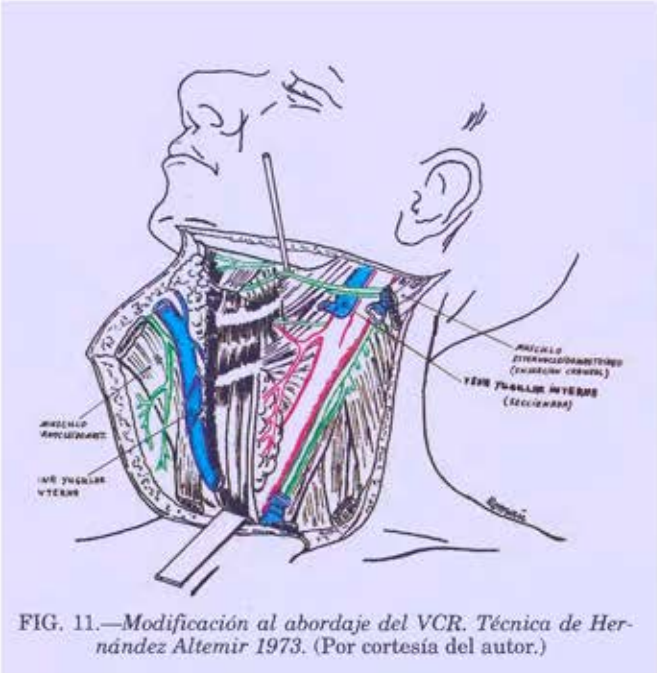

FIG. 11.—*Modificación al abordaje del VCR. Técnica de Hernández Altemir 1973.* (Por cortesía del autor.)

rectamente por encima de la arteria carótida, debido a la manipulación operatoria del colgajo bipediculado.

— La incisión en «H» de Martin (1951) ofrece una exposición exelente y puede combinarse con la exéresis de gran parte de las lesiones primitivas, con leves modificaciones (fig. 9 B). Los inconvenientes principales se deben a la trifurcación aguda de los colgajos, a la escasa protección de las carótidas si se abre una brecha en el colgajo superior y que el borde libre del colgajo posterior puede tender a la necrosis, a causa de su vascularización deficiente y al traumatismo quirúrgico, siendo útil la resección de 0,5-1 cm. de este borde previamente a realizar el cierre. En ocasiones son necesarias zetaplastias reparadoras.

— SLAUGTER (1955) realiza una modificación a la incisión de Martin que presenta iguales ventajas a ésta y además la suave curvadura de las incisiones superior e inferior eliminan el cierre en trifurcación aguda (fig. 9 C). Ofrece, sin embargo, una escasa protección a la arteria carótida en la zona superior, por lo que no estaría indicada en cuellos previamente irradiados.

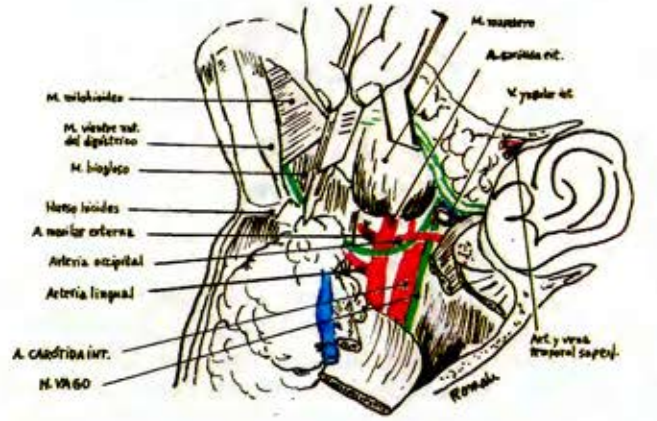

FIG. 12.—*Ampliación parotídea del VCR.*

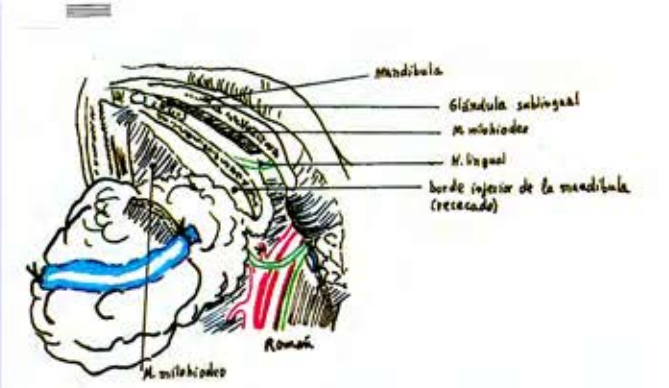

FIG. 13.—*Ampliación al borde inferior de la mandíbula del VCR. Se ha finalizado la sección del borde inferior de la mandíbula.*

— HETTER (1972) ofrece otra modificación: una incisión en forma de media «H» para paliar el inconveniente de la viabilidad del colgajo central, pudiendo completarse con otra incisión señalada con línea de puntos en el esquema (fig. 9 D).

— LAHEY (1940) utiliza la incisión en «L» oblicua (fig. 9 E), junto con André (1954). Aporta una buena protección para las carótidas y es aceptable estéticamente. Se muestra muy útil para combinar con la cirugía faringolaríngea, respeta la circulación cutánea y puede aplicarse al vaciamiento bilateral. El mayor inconveniente es el de su difícil adaptación al carcinoma intraoral. Puede aplicarse a VCR ampliados con las incisiones descritas por GUERRIER (1969, 1977) que continúan el extremo superior, contorneando el lóbulo del pabellón auricular (fig. 10 A) para la cirugía de la región parotídea, o prolongando el extremo inferior alrededor de la articulación cleidoesternal para su desinserción.

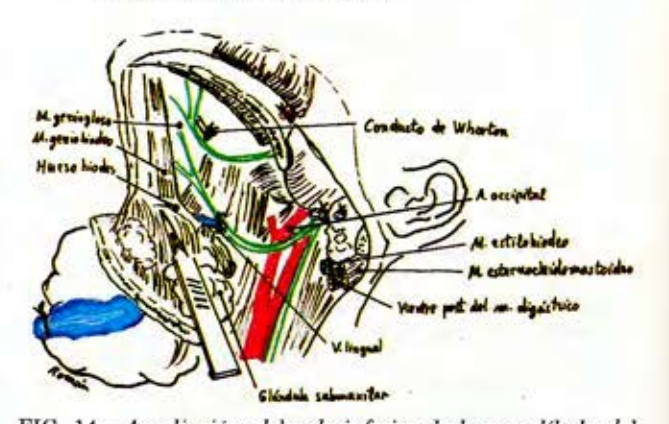

FIG. 14.—*Ampliación al borde inferior de la mandíbula del VCR. Disección a término en sentido caudal.*

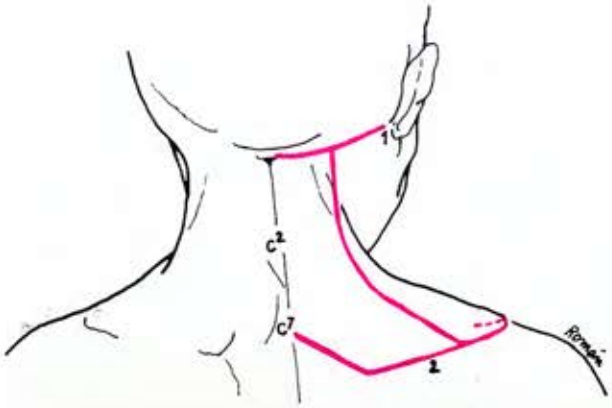

1. Línea superior de la nuca.
2. Espina escapular.
C^2. Apólisis espinosa del auris.
C^1. Apófisis espinosa de la séptima vértebra cervical.

FIG. 15.—*Ampliación a la zona posterior del cuello del VCR. Incisiones y sus puntos de referencia.*

— La incisión de LATYSHEVSKY y FREUND (1960) proporciona un gran colgajo de base superior (fig. 10 B) que puede ser modificado acortándolo; tiene una buena irrigación y da una buena protección a las carótidas.

— Las incisiones de EDGERTON (1957) y FARR (1969) conforman un colgajo cervical «en delantal» de base superior (fig. 10 C) que puede utilizarse para cerrar los defectos intraorales

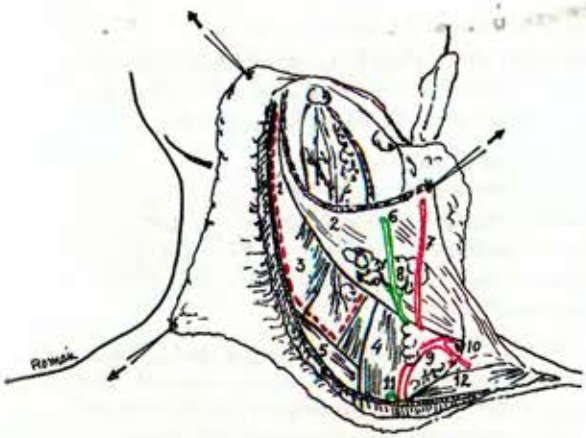

1. Músculo complejo mayor.
2. Músculo trapecio.
3. Músculo esplenio de la cabeza.
4. Músculo angular de la escápula.
5. Músculo romboides.
6. Nervio espinal.
7. Ramas de la arteria cervical transversa.
8. Tejido adiposo que contiene ganglios linfáticos.
9. Arteria supraescapular.
10. Ligamento córaclavicular.
11. Extremo cortado del nervio espinal.
12. Músculo supraespinoso.

FIG. 16.—*Ampliación a la zona posterior del cuello del VCR. Disección, el músculo trapecio está seccionado, despegado y elevado mediante un punto de tracción. Incisiones musculares profundas (en línea punteada).*

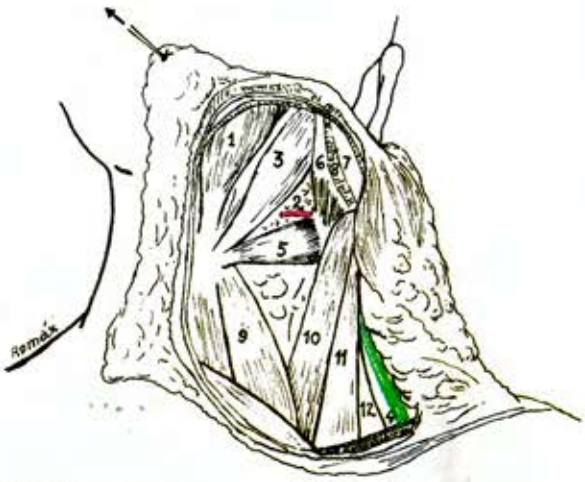

1. Músculo recto posterior menor de la cabeza.
2. Arteria vertebral.
3. Músculo recto posterior mayor de la cabeza.
4. Plexo branquial.
5. Músculo oblicuo inferior de la cabeza.
6. Músculo oblicuo superior de la cabeza.
7. Músculo esternocleidomastoideo.
8. Extremo seccionado del m. esplenio de la cabeza.
9. Músculo semiespinoso del cuello.
10. Músculo complejo menor.
11. Músculo angular de la escápula.
12. Músculo escaleno posterior.

FIG. 17.—*Ampliación a la zona posterior del cuello del VCR. Disección a término con abordaje del triángulo suboccipital.*

que interesen el suelo bucofaríngeo. En el esquema, la línea continua corresponde a la incisión de EDGERTON y la de puntos a la de FARR. Para las extensiones inferiores se emplea esta última o la prolongación de la de EDGERTON con un tramo vertical.

— La incisión de LORE (1970) ofrece un buen campo para la realización de VCR combinado con las exéresis amplias de las neoplasias de cabeza y cuello, con una buena protección de las carótidas. El gran colgajo de base superior tiene una buena irrigación (fig. 10 D).

— De la incisión en «palo de jockey» de Ariyan (1986), la mayor ventaja es la estética, evitando la confluencia de los tres bordes cutáneos y proporciona una buena protección a las carótidas (fig. 10 E). Tiene los inconvenientes de un mal acceso a la región submentoniana y el riesgo de necrosis del colgajo en su zona distal, en caso de realizar vaciamientos bilaterales.

Otra modificación al VCR convencional sin alterar el contenido del mismo es la técnica de HERNANDEZ ALTEMIR (1973), quien utilizando una incisión tipo Conley comienza el abordaje por el límite superior; el músculo esternocleidomastoideo, la vena yugular y el nervio espinal seccionados se dejan en bloque junto al colgajo de base anterior que es rotado hacia adelante, efectuando la ligadura y sección

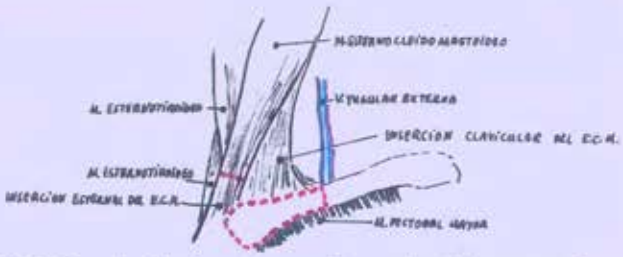

FIG. 18.—*Ampliación a los ganglios mediastínicos superiores del VCR. La línea punteada en rojo delimita la porción de clavícula a resecar y la sección del músculo esternocleidomastoideo.*

inferior de la vena yugular interna y la sección inferior del músculo esternocleidomastoideo. Finalmente se despega la piel y el tejido celular subcutáneo por encima del platisma, extirpando la pieza operatoria, una vez realizada la sección anterior, con el resultado final de un VCR clásico (fig. 11).

Ampliación parotídea del vaciamiento ganglionar cervical radical

Las metástasis ganglionares del grupo superior de la cadena de la vena yugular interna que afectan a la prolongación cervical de la parótida requieren una extensión en sentido craneal del VCR.

Este abordaje, combinado con la sección extraoral de la mandíbula, está indicado también para las anastomosis altas de la arteria carótida interna cuando haya de ser reemplazada con injerto a causa de infiltración tumoral o enfermedad vascular obliterante.

Se ha de conseguir una correcta exposición del tronco principal del nervio facial, sacrificando selectivamente la división cervicofacial si fuera necesario. Se conserva la rama zigomático-temporal del nervio facial, resecando la mitad inferior de la glándula parótida desde el nivel del tronco principal del nervio o, si es posible, la totalidad del lóbulo superficial si con ello se facilita la visión del límite superior del VCR ampliado. Se respeta, si hay indicación, el vientre posterior del digástrico y el músculo estilohioideo.

La incisión del VCR convencional se modifica por medio de trazos preauriculares y postauriculares.

El colgajo superior cutáneo se levanta sobre los dos tercios inferiores de la parótida.

Se expone correctamente el tronco principal del nervio facial, previa desinserción del músculo esternocleidomastoideo de la apófisis mastoides. Se identifica el vientre posterior del digástrico y la fascia temporoparotídea que se incide, logrando la visualización del nervio facial.

Disección de las dos divisiones principales del tronco nervioso en un corto tramo, decidiendo si se ha de sacrificar el inferior.

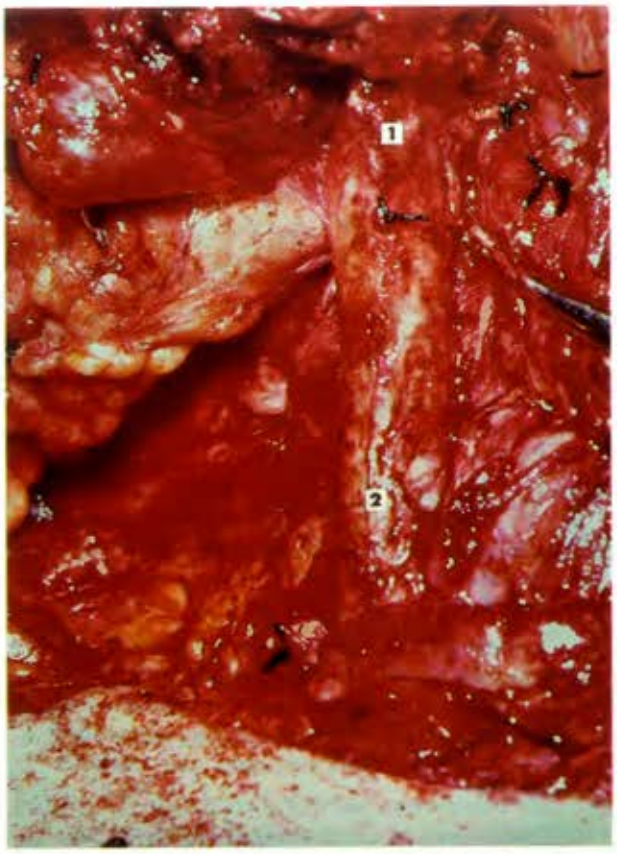

FIG. 19.—*Ampliación del VCR con resección parcial de la arteria carótida. Afectación neoplásica moderada del bulbo carotídeo. 1: Infiltración neoplásica del bulbo carotídeo. 2: Arteria carótida primitiva.*

Sección de la glándula parotídea a nivel del tronco y de su división superior, que se conservan. Ligadura y sección de la vena facial posterior.

La porción inferior de la parótida se despega del músculo masetero, separando en sentido caudal los músculos estilohioideo y vientre posterior del digástrico. Ligadura y sección de las arterias occipital, auricular posterior y ramo para el músculo esternocleidomastoideo.

Abordaje de la zona más alta de la vena yugular interna, identificando el nervio espinal. Todo el paquete ganglionar se diseca en sentido caudal, exponiendo una porción suficiente de la vena yugular interna para su ligadura y sección (fig. 12).

Ampliación al borde inferior de la mandíbula del vaciamiento ganglionar cervical radical

Las metástasis a la glándula submaxilar y/o a los ganglios de esta zona pueden hacer necesaria una exéresis más profunda con resección del borde inferior de la rama horizontal de la mandíbula: un fragmento de forma elíptica en continuidad con el

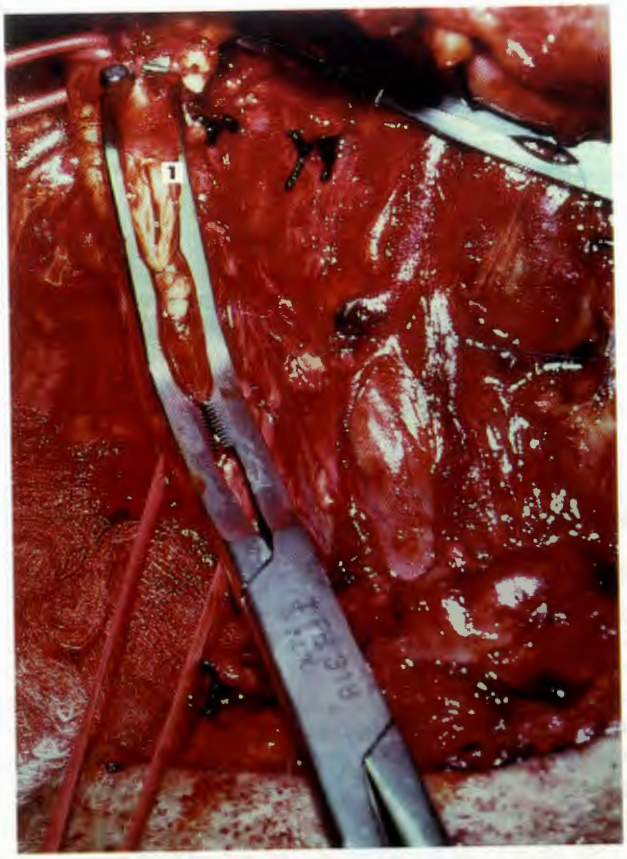

FIG. 20.—*Ampliación del VCR con resección parcial de la arteria carótida. A: Aspecto del bulbo carotídeo una vez resecada la infiltración neoplásica.*

contenido del triángulo digástrico, conservando o no los nervios linguales e hipogloso y ampliando el VCR a la glándula sublingual, vientres anterior y posterior del músculo digástrico y músculos estilohioideo y milohioideo.

El VCR se amplía hasta el hueso hioides, seccionando la vena yugular interna según las necesidades. Exéresis de la prolongación cervical de la glándula parótida, venas yugular externa y facial posterior, rama mandibular del nervio facial, músculo esternocleidomastoideo, vientre posterior del digástrico y músculo estilohioideo.

La masa cervical se separa hacia la línea media, exponiendo las arterias carótidas interna y externa y el nervio hipogloso a su paso sobre el músculo hiogloso; insertando el dedo índice bajo el borde inferior de la mandíbula y mediante disección roma se puede tunelizar por debajo del músculo milohioideo en su inserción en la cara interna de la mandíbula. Colocando un separador en este túnel se secciona mediante una sierra de Stryker o similar una porción elíptica del borde inferior de la mandíbula. La arteria maxilar externa se liga y secciona cerca de su origen en la carótida externa.

Terminada la sección con la sierra quedan ex-

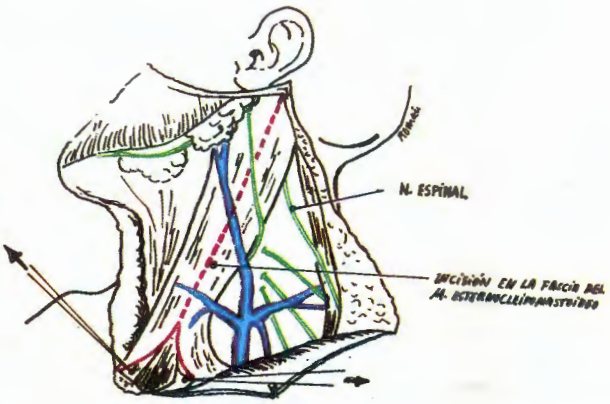

FIG. 21.—*VCR. Modificación con conservación del músculo esternocleidomastoideo y del nervio espinal. Abordaje. Incisión en la fascia del músculo esternocleidomastoideo.*

puestas las estructuras profundas del suelo de la boca; el origen del vientre anterior del músculo digástrico y la inserción de la mitad de los dos tercios anteriores del músculo milohioideo están incluidos en la pieza de exéresis (fig. 13).

Se procede a la sección del rafe medio, desde el mentón al hueso hioides, liberando la inserción del músculo milohioideo.

Todo el contenido del suelo de la boca y del triángulo digástrico se diseca caudalmente, incluyendo la glándula sublingual. Se secciona el conducto de Wharton; las venas linguales se ligan y seccionan. Desinserción hioidea del músculo milohioideo, tendón intermedio del músculo digástrico y músculo estilohioideo (fig. 14).

Ampliación a la zona posterior del cuello del vaciamiento ganglionar cervical radical

En las metástasis altas y posteriores de los ganglios de la cadena de la vena yugular interna y del triángulo cervical posterior, o de los ganglios profundos al músculo trapecio, se requiere una ampliación del VCR en dirección dorsal.

Es necesaria la sección del nervio espinal, incluyendo los músculos esplenio y complejo mayor para asegurar una exposición adecuada del triángulo suboccipital y la exéresis de los ganglios suboccipitales. A nivel de aquél, la disección ha de ser cuidadosa por el peligro de lesionar la arteria vertebral.

Las incisiones necesarias son (fig. 15): una superior y horizontal, desde la zona postauricular hasta la línea media posterior, a lo largo de la nuca. Otra incisión horizontal, desde la línea media a nivel de la apófisis espinosa de C7 hasta la espina escapular, extendiéndola por la cara anterior del hombro a lo largo del tercio externo de la clavícula. Se completan con una incisión oblicua, desde el centro de

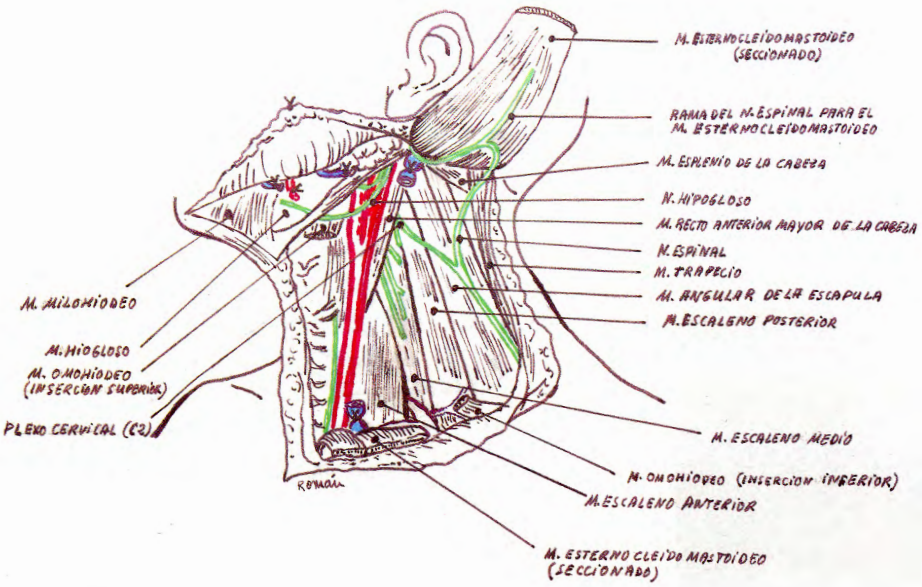

FIG. 22.—*VCR. Modificación con conservación del músculo esternocleidomastoideo y del nervio espinal. Disección y elevación craneal del primero.*

la incisión superior horizontal que se alarga hasta la espina escapular.

Los colgajos anterior y posterior se levantan para la correcta exposición del campo quirúrgico.

Este abordaje no puede utilizarse para la disección bilateral cervical posterior.

Se ha de identificar el ganglio occipital, el ganglio posauricular, la vena yugular externa y el nervio occipital inferior, así como el nervio espinal en el triángulo posterior.

El músculo trapecio se secciona a lo largo de toda la espina escapular, hasta la apófisis espinosa de C7. Realizando una incisión en el músculo, medial desde C7 hasta la nuca, se termina con una sección del mismo a nivel occipital. Se levanta el músculo hacia afuera y cranealmente, identificando el nervio espinal, los músculos romboides, el músculo angular de la escápula y el supraespinoso. Ligadura y sección de la arteria supraescapular y de la arteria cervical transversa. Sección del músculo trapecio a lo largo del tercio externo de su inserción clavicular, identificando el ligamento coracoclavicular. Se diseca el tejido adiposo y ganglionar del triángulo posterior.

Si el caso lo permite, se conserva la vena yugular interna.

En este momento, la pieza de exéresis está adherida a los músculos esplenio y complejo mayor; incidiendo éstos superiormente a lo largo de la línea de la nuca, posteriormente y de forma vertical en la línea media, inferiormente a lo largo del borde superior del músculo romboides y lateralmente a lo largo de los músculos complejo menor y angular de la escápula (fig. 16).

El músculo complejo menor y el esplenio se separan lateralmente abordando el triángulo suboccipital que está limitado por el músculo recto mayor posterior de la cabeza, el oblicuo inferior y el oblicuo superior (fig. 17).

Se efectúa la ligadura de las arterias y venas cervicales profundas y de la arteria occipital descendente. Separación del tejido celuloadiposo junto al ganglio suboccipital y disección cuidadosa del triángulo suboccipital, con especial atención a la arteria vertebral.

Ampliación a los ganglios mediastínicos superiores del vaciamiento ganglionar cervical radical

El abordaje para la disección del mediastino depende de las posibilidades de acceso a la lesión: un abordaje supraesternal, por la vía de entrada superior del tórax; otro mediante resección del tercio interno de la clavícula del lado más afectado, o un abordaje por esternotomía en la línea media, indicando cuando la metástasis ganglionar sea extensa, necesitándose una exposición más amplia que excluye los dos abordajes anteriores, o bien por resección del manubrio esternal.

La técnica del abordaje del mediastino por resección del tercio interno de la clavícula requiere la ampliación de las incisiones del VCR, con la de la tiroidectomía en su caso, y un tramo vertical.

Despegamiento del colgajo inferior del VCR. En el esquema (fig. 18), la línea punteada delimita la porción del tercio interno de la clavícula que ha de ser resecada y el lugar de la sección del músculo esternocleidomastoideo. La sección esternal de este

músculo se realiza a 2-3 cm. por encima de su inserción, permitiendo obtener una longitud adecuada para la reaproximación y sutura de la inserción esternal del músculo si no se le incluye en el VCR.

Vaciamiento ganglionar cervical radical ampliado con resección parcial de las arterias carótidas primitiva o interna

La invasión verdadera de los vasos arteriales no es muy frecuente; a menudo una separación de pocos milímetros de la neoplasia primitiva o la metástasis ganglionar hará posible la conservación de estos vasos.

En el caso de invasión de la pared vascular por la enfermedad neoplásica existen dos situaciones básicas bien diferenciadas:

— El paciente no ha recibido tratamiento previo y la metástasis cervical, por su tamaño, características y situación, es sospechosa de encontrarse fija a la arteria carótida primitiva o a la interna. La indicación de resección o injerto son posibles con la valoración preoperatoria consiguiente: arteriografía, oculopletismografía, RMN, etc.

— Paciente con recidiva metastásica después de un VCR y es probable que se requiera la resección de la arteria carótida primitiva y/o de la interna.

En el abordaje la exposición debe ser amplia y adecuada de modo que permita un perfecto control de los extremos proximal y distal del vaso, haciendo posible la aplicación de «clamps» vasculares o ligaduras.

Las incisiones habituales se prolongan en sentido craneal o caudal, a la demanda de las lesiones. En el abordaje superior se puede seccionar el ligamento estilomastoideo para mejorar el campo quirúrgico.

Una vez resecado el músculo esternocleidomastoideo la exposición de la arteria carótida primitiva se obtiene separando hacia adelante y la línea media los músculos esternohioideo y omohioideo. Los nervios vago, hipogloso y laríngeo superior se identifican cuidando la unión entre el primero con la vena yugular interna y la arteria carótida primitiva; la externa y sus ramos inferiores son ligados y separados del tronco tirolinguofacial, delimitándose la neoplasia junto con la porción de la arteria infiltrada.

Es importante que los «clamps» se coloquen a mayor distancia de 1,5 cm. de las zonas propuestas para las anastomosis.

El «by-pass» se puede establecer utilizando una técnica extraluminal o intraluminal. El tipo de material usado para reemplazar el fragmento carotídeo a resecar depende de la experiencia del cirujano: el reimplante de arteria o vena autógena es satisfactorio, excepto en áreas previamente irradiadas; la estenosis postquirúrgica suele ser gradual, pero dejando un tiempo suficiente para el establecimiento de una circulación colateral. Los materiales sintéticos como el «dacrón» y el «teflón» han sido muy utilizados.

En la afectación moderada de la arteria carótida primitiva, el bulbo o la carótida interna pueden estimarse otras posibilidades técnicas. Cuando la invasión de la pared vascular es menor de 2 centímetros, con lesión de menos de un tercio de la circunferencia del vaso, puede realizarse resección y reparación por sutura. Una pinza de vasos se coloca por fuera de la zona a resecar, se extirpa el fragmento de carótida invadido por el tumor, seccionándolo por dentro de la pinza y se repara directamente la pared arterial, bien por sutura vascular continua o bien por puntos sueltos (figs. 19 y 20).

Vaciamiento ganglionar cervical radical modificado con conservación del músculo esternocleidomastoideo y del nervio espinal

La sección del músculo esternocleidomastoideo en su extremo caudal y posterior despegamiento en sentido craneal ofrece una buena visualización de las estructuras profundas laterocervicales. Otras técnicas no seccionan el músculo, separándolo para el abordaje del vaciamiento. Identificación y conservación del nervio espinal.

La técnica de MARCHETTA y cols. (1970) utiliza una incisión tipo Lahey o André-Guerrier modificada con una contraincisión horizontal.

Se efectúa una incisión a lo largo de la fascia de la cara anterior del esternocleidomastoideo, despegando la misma; así el músculo queda enteramente liberado de su fascia, resecando ésta junto a la pieza de exéresis del vaciamiento (fig. 21).

En otra modificación a la técnica el autor deja el músculo unido al colgajo y es levantado con él, con el inconveniente de que los ganglios situados entre el músculo cutáneo y la fascia del músculo esternocleidomastoideo no son resecados.

Sección inferior del músculo esternocleidomastoideo, preservando una porción de 1,5-2,5 cm. adherida al esternón y la clavícula, para facilitar la sutura de los extremos musculares una vez finalizado el vaciamiento.

Identificación del nervio espinal en el lugar y por el método habituales.

Se eleva en sentido craneal el músculo esternocleidomastoideo, disecándolo completamente hasta su inserción en la apófisis mastoides, cuidando en

este tiempo la posible contribución motora de C2 para el nervio espinal (fig. 22).

Se procede al vaciamiento en sentido caudal, con ligadura y sección de la vena yugular interna. Se completa la disección incluyendo el triángulo submandibular. Sutura del músculo esternocleidomastoideo.

BIBLIOGRAFIA

ARIYAN, S.: «Disección radical del cuello». *Clínicas Quirúrgicas de Norteamérica,* 1: 139, 1986.

CRILE, G.: «Excision of cancer of head and neck». *J. Amer. Med.,* 47: 1780, 1906.

HERNANDEZ ALTEMIR, F.: «A modification in the technique of the radical dissection of the neck». *Noticias Médicas,* 1: 5, 1973.

LORE, J. M.: «El cuello». En *Cirugía de cabeza y cuello. Atlas.* Ed. Médica Panamericana. Buenos Aires, 1990, ISBN 950-06-1346-8.

MARTIN, H.; DEL VALLE, B.; EHRLICH, H., y CAHAN, W. G.: «Neck dissection». *Cancer,* 4: 441, 1951.

MONTGOMERY, W. W.: «Block dissection on the neck. Carotid artery replacement and ligation». En: *Surgery of the upper respiratory system,* vol. 2. Ed. Lea Febiger. Philadelphia, 1973, ISBN 0-8121-0396-3.

TRASERRA, J.; AVELLANEDA, R.; CUCHI, A.; ABELLO, P., y cols.: «Vaciamiento radical». En: *Adenopatías cervicales metastásicas.* Ponencia Oficial de la XXIII Reunión Anual de la Sociedad Española de ORL, 1980.