OSTEOTOMIAS PERCUTANEAS

EN CIRUGIA ORAL Y MAXILOFACIAL

Nombre y apellidos del Autor: Dr. D. Francisco Hernández Altemir.

Localidad: Zaragoza.

Año de Impresión: 1991

Editado por el Autor en C/. Fray Luis Amigó, 8, Planta O, Letra B.

Impreso: Copisteria Kronos, C/ Serrano Sanz, 6 Zaragoza.

Marca de la Máquina Fotocopiadora: Kodak

Modelo: K-90

Número de serie: 501-8031

Nº Depósito Legal: Z-2912-91

Copyright 1991

OSTEOTOMIAS PERCUTANEAS EN CIRUGIA ORAL Y MAXILOFACIAL

Dr. Don Francisco Hernández Altemir

Las técnicas percutáneas para determinados tipos de osteotomias de los huesos de la cara es una práctica muy habitual, en referencia fundamentalmente a la cirugia de la pirámide nasal, entre otras cosas debido a la accesibilidad de los huesos de la nariz y a sus características anatómicas.

En otras zonas sólo en casos selectivos, como pueden ser fracturas antíguas de arco cigomático, que deben ser refracturado(s) es tambien un procedimiento que se puede emplear sin mayores inconvenientes.

Cuando las estructuras óseas son más aparentes y con localizaciones más profundas, suele ser necesario exponer el hueso a osteotomizar para realizar sobre el los gestos quirúrgicos que se considere oportuno y además con medios técnicos resistentes y precisos.

La exposición del hueso a tallar, seccionar, refracturar etc., se puede hacer en referencia a los huesos de la región craneofacial a traves de incisiones cutáneas y de los tejidos adyacentes, lo que además suele ser lo más cómodo para el cirujano, sino fuera por los riesgos que algunas de estas heridas operatorias pueden determinar. Por ello cada dia se trata de obviar al máximo la cirugía externa en beneficio de la intraoral, aunque desde hace unos años, exigencias técnicas y la apar ición de las miniplacas ha hecho muy común el apoyar las técnicas intraorales con acciones instrumentales percutáneas, como es el caso de las fijaciones de los fragmentos osteotomizados con miniplacas, tornillos de compresión, etc., donde se emplea la via percutánea transyugal, por citar un ejemplo.

Las osteotomias por via intraoral se han hecho las preferidas y siempre que se puede evitar los accesos extraorales, pero es necesario matizar que algún tipo de osteotomia y fundamentalmente las que hacen referencia a la ramas ascendentes mandibulares, pueden resultar técnicamente más difíciles, que si se hicieran por vía extraoral, incluso pese a las mejoras instrumentales y a los mejores medios de iluminación de estos campos tan profundos y no digamos, si las técnicas tienen que llevarse a efecto en bocas no excesivamente generosas o con poca elasticidad de tejidos.

Es por ello que hemos tratado de aprovechar para nuestras osteotomías las ventajas de las técnicas intraorales con maniobras percutáneas que de alguna forma remedan la parte positiva de las técnicas extraorales, aunque eso sí con una mínima cicatriz residual y sin apenas riesgos para las estructuras blandas de la zona. Recuérdese el temor de lesionar en las incisiones subangulomandibulares el ramo marginal del nervio facial.

Material y Método

Nuestros medios instrumentales y materiales, no difieren en esencia, de los habituales para la realización de osteotomías, bien con dispositivos monotorizados más o menos sofisticados y/o manuales.

No obstante, se precisan algunos cambios que afectan al eje que soporta el elemento activo elegido, leáse sierra, fresa, etc., y que suelen referirse, al aumento de longitud del eje e incluso al tallado de rosca, fundamentalmente en la zona donde el eje del elemento activo se va a acoplar en la pieza de mano motorizada o roscar al mango adecuado, si es que vamos a trabajar de forma manual.

Como en realidad, lo que pretendemos, es presentar una nueva metodología quirúrgica, para la realización de determinado tipo de osteotomías, vamos a referirnos por problemas esencialmente didácticos y por ser una de las más frecuentes, a la osteotomía vertical de ramas ascendente mandibular, obtenida por vía percutánea, con la esperanza de que sirva de modelo a otro tipo de osteotomías, obtenidas por la misma vía.

Paciente bajo anestesia general, intubado por vía nasal, con fijación pericraneal del tubo nasotraqueal, en decúbito supino, con el dorso de la cama ligeramente elevado con respecto a la porción caudal y cabeza en ligera hiperextensión.

Los dispositivos de fijación intermaxilar pueden haberse colocado previamente. Los paños estériles que cubren el espacio operatorio, dejarán visíble un campo previamente aseptizado de la forma convencional, que se extiende desde la región frontonasal y órbitomalar, a las zonas preauriculares y submandibulares, de manera que para mejor orientación, dejen dibujar el lugar donde deberían ir las incisiones subangulomandibulares, si es que fuéramos a realizar una técnica extraoral. Queda sí accesible tambien la cavidad oral.

Se coloca una cuña de goma intermaxilar en el lado contrario al que hayamos elegido para iniciar la intervención y que sirve para separar y fijar las arcadas dentomaxilares, colocaremos un taponamiento farín-

geo y un separador de lengua.

Se dibuja la incisión en la mucosa, por delante y fuera del borde anterior de la rama ascendente mandibular prolongándola en la región vestíbulomolar inferior, se infiltra la zona con un anestésico con vasoconstrictor, previamente autorizados por el anestesiólogo y se incinde la zona marcada, siguiendo con la rutina quirúrgica que permite la exposición fundamentalmente del borde anterior y cara externa de la rama ascendente mandibular.

Logrado esto y manteniendo el espacio intraoral obtenido con los separadores habituales para las osteotomías verticales de rama ascendente, hacemos llegar, por vía cutánea o intraoral y a la altura teórica, donde habitualmente se diseñaría la incisión subangulomandibular como si fuera ahora a operarse por vía extraoral y en su porción media y previa incisión algo más que puntiforme una pinza hemostática recta, cuya punta hacemos penetrar en la porción caudal del espacio intraoral previamente creado con nuestro despegamiento y a la que hacemos coincidir con el lugar donde hemos diseñado nuestra osteotomía

Por ese trayecto, pasamos un pequeño tubo guía, cuya longitud permitirá cubrir con cierta holgura el espesor del tejido subangulomandibular transfisiado, tanto a nivel intra como extraoral y que nos va a servir, para que el eje del instrumento cortante elegido (sierra, fresa, etc.) pueda, una vez introducido por vía intraoral acoplarse a la pieza de mano elegida o al mango preparado al efecto, silo hacemos de forma manual.

El tubo guía impide, que en los movimientos que traza el cirujano, con uno u otro procedimiento, pueda dañar las partes blandas y será de un calíbre ligéramente mayor, que el del eje de la sierra elegida.

Durante la realización de la osteotomía el cirujano, debe tener la posibilidad de controlar de forma simultánea el espacio intraoral donde se está llevando a cabo la osteotomía, así como la zona extraoral desde donde transcurre nuestra abordaje percutáneo.

Completada la osteotomía o suficientemente diseñada, se completará manejando pequeños escoplos, incluso por la misma vía percutánea o intraoralmente,

según interese. Se afinaran los fragmentos osteotomizados en las zonas que así lo requieran, aprovechando desgastes previos de la superficie de la cortical externa de la rama ascendente manibular con el fin de permitir un correcto ensamblaje de los fragmentos osteotomizados. La vía percutánea valdrá tambien para colocar tornillos de fijación de dichos fragmentos, permitir la salida de algún dispositivo de aspiración, tipo Redon, etc.,(Figs.1,2y 3).

Una vez completada la cirugía de un lado procederemos de la misma manera en el lado contralateral siguiendo con el resto de los procedimientos clásicos de la cirugía intraoral del tratamiento del prognatismo por vía intraoral.

Discusión

Se trata de un procedimiento sencillo, que auna las ventajas de las técnicas intra y extraorales y que dada la simplicidad del método y el conocimiento que existe del tratamiento quirúrgico del prognatismo, huelgan todo tipo de explicaciones.

La técnica percutánea puede emplearse para otro tipo de osteotomías y para tratar patologías tales como láterodesviaciones, microgenies, refracturaciones, reposicionamientos condilares, para el tratamiento de algún tipo de disfunción témporomandibular, resecciones de ángulos mandibulares, como ocurre en las hiperplasias maseterinas, etc.

Cada cirujano, en definitiva, podrá diseñar, la forma de realizar sus osteotomías y quizá no es difícil aventurar, que pronto surgiran dispositivos instrumentales específicos para cada tipo de ellas.

Bibliografía:

Caldwell, J.B., and Letterman, G.S.: Vertical Osteotomy in the Mandibular Rami for Correction of Prognathism, J. Oral Surg.12:185,1954.

Dal Pont, G.: Retromolar Osteotomy for Correction of Prognathism, J. Oral Surg. 19:43,1961.

James L. Wilbanks: Correction of mandibular prognathism by double-oblique intraoral osteotomy: A New Technique. Oral Surg. Volumen 31, Number 3, March,1971

F. Hernández Altemir: Una nueva técnica, en el tratamiento quirúrgico del prognatismo, por vía intraoral. MEDICAMENTA Tomo LIX, núm. 498, abril 1972.

F. Hernández Altemir: Pericraneal Fixation of the Nasotracheal tube. J. Oral Maxilofac. Surg. 44-585-1986.

Fig.I

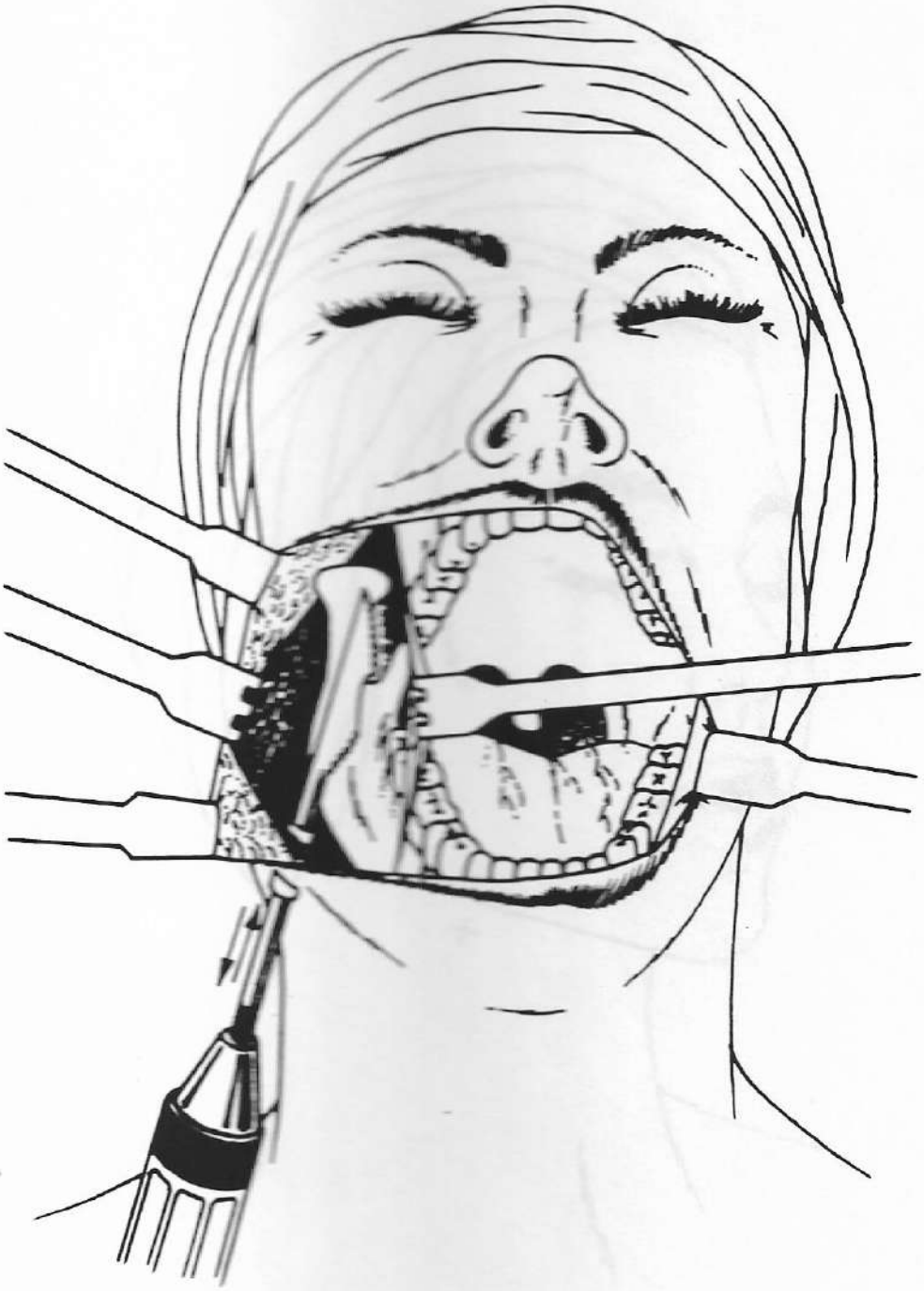

Fig.2

Fig.3