

Ciudad Sanitaria «Miguel Servet» de Zaragoza

## Una nueva técnica de intubación endotraqueal (Vía submental)

Dr. F. HERNANDEZ ALTEMIR \*

### INTRODUCCION

La intubación endotraqueal tiene por objeto mantener libres las vías respiratorias superiores y permitir la respiración artificial directa.

VESALIO, en 1543, practicó la insuflación endotraqueal para mantener con vida a muchos animales de experimentación durante largo tiempo, después de haberles abierto el tórax.

En el siglo XVIII se empleaba la insuflación endotraqueal como medio de reanimación de ahogados y asfixiados. BOUCHUT, en 1885, aconsejó el empleo de una cánula de plata entre las cuerdas vocales como tratamiento del crup diftérico.

Se debe a JOHN SNOW, el empleo en conejos de la anestesia por vía endotraqueal, previa traqueostomía. En 1871, Friedrich TRENDELENBURG anestesió de la misma forma a un paciente para operarle de la boca.

William McEWEN fue el primero en practicar en el hombre la intubación peroral, para anestesarle y extirpar así un tumor de la base de la lengua.

A fines del siglo XIX, EISENMENGER diseñaba un tubo traqueal que disponía de un manguito insuflable de caucho, para así evitar la aspiración durante las intervenciones de la cavidad bucal. Fue el cirujano Cassel

FRANZ KUHN, el primero en darse cuenta de la importancia de la anestesia por intubación, distinguiendo las vías naso y orotraqueales, diseñando un aparato de anestesia a sobrepresión, para la cirugía del tórax. Construyó cánulas flexibles de metal, que introducía con un instrumento encorvado o con el «Autoskops», que fabricado en 1895 según indicación de KIRSTEIN, fue el primer laringoscopio con visión directa.

El desarrollo metódico de la intubación endotraqueal se debe, no obstante, a MAGILL y ROWBOTHAM, en Inglaterra, y a GUEDEL y WATERS en los Estados Unidos. Hoy día no se puede prescindir de este método en la práctica diaria de la anestesia y en las unidades de vigilancia intensiva.

MURPHY, en 1967, describe el uso de la intubación nasotraqueal bajo fibroscopia.

En 1972, en el III Congreso Nacional de Cirugía Oral y Maxilofacial, celebrado en Salamanca, y gracias a la colaboración de la casa distribuidora en Madrid, de los fibroscopios Olympus y con la colaboración del doctor D. Antonio PÉREZ CARVAJAL, en la actualidad jefe del Servicio de Anestesia y Reanimación de la Ciudad Sanitaria «La Paz», presento mi técnica de intubación endotraqueal por vía nasal bajo fibroscopia. Técnica que se realizó en aquellas fechas en pacientes del Servicio Nacional de Cirugía Oral y Maxilofacial, con el fin fundamental de evitar las traqueostomías.

\* Jefe del Servicio de Cirugía Oral y Maxilofacial.




FIG. 1.—Caso 1.

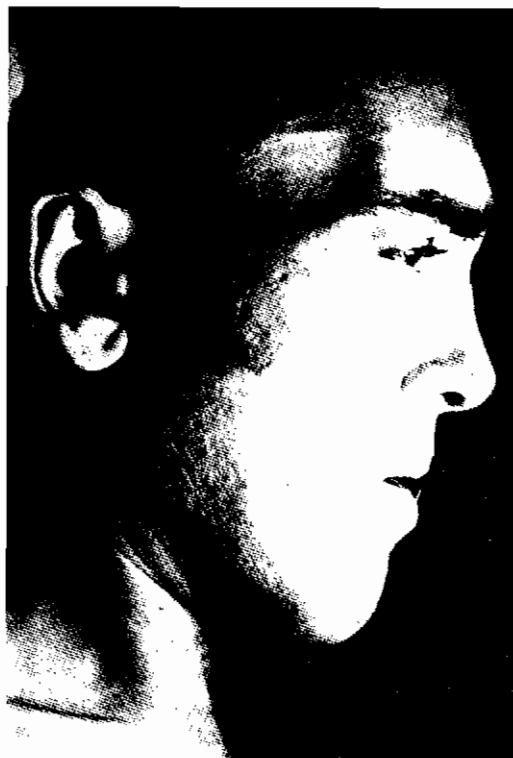

FIG. 2.—Caso 1.

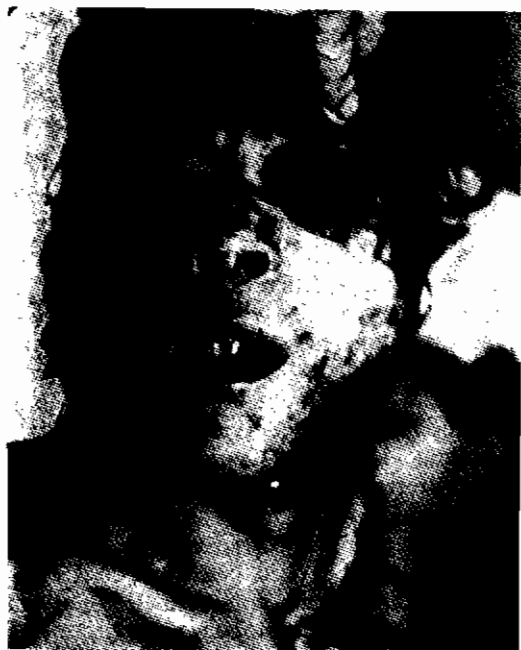

FIG. 1-BIS.—Caso 1.

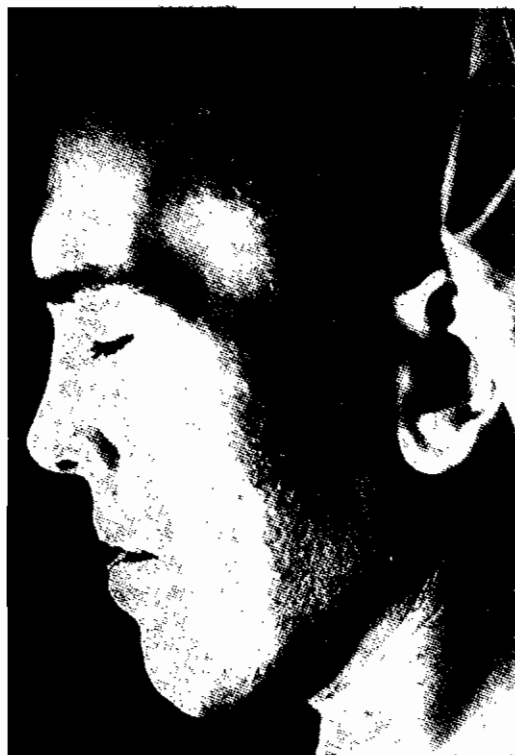

FIG. 3.—Caso 1.

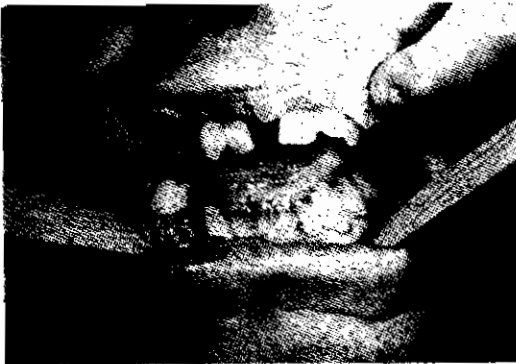

FIG. 4.—Caso 1.

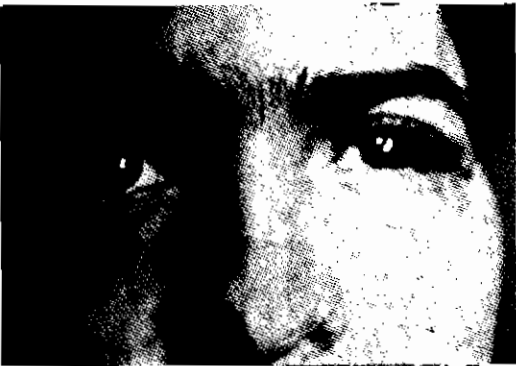

FIG. 5.—Caso 1.

## CASO 1

FIGS. 1, 2, 3, 4 y 5.—Fracturas nasales, maxilares y mandibulares.

A partir de 1975, en mi Servicio, la intubación nasotraqueal bajo fibroscopia es una práctica muy habitual, principalmente en enfermos con dificultad para la apertura bucal o en casos de retrusiones mandibulares de diversa etiología, tumores gigantes de la región intraoral, etc. Por ninguna de estas causas, en estos casi diez años, hemos tenido que realizar ni una sola traqueostomía, habiendo sido posible la intubación bajo fibroscopia en el cien por cien de los casos, debido a la competencia del Dr. D. Marcelliano TEMIÑO CARRILLO y a la de los miembros de su Servicio de Anestesia y Reanima-

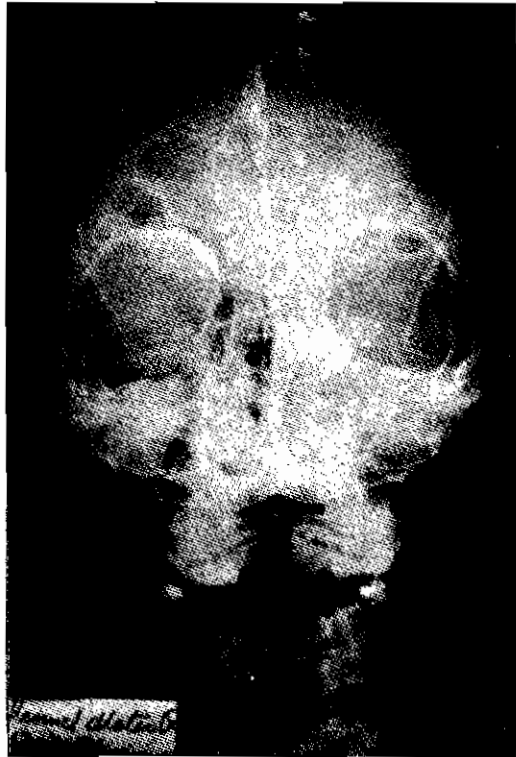

FIG. 6.—Caso 1.

ción de la Ciudad Sanitaria «Miguel Servet» de Zaragoza.

Con la misma idea de seguir evitando traqueostomías y con la intención de facilitar nuestro trabajo quirúrgico, es por lo que he desarrollado esta nueva técnica, que ahora presento y que aprovecha una vía artificial submental para el paso del tubo endotraqueal.

De lo anterior se deduce, pues, que se ha impuesto la intubación endotraqueal, con lo que quedan aseguradas la permeabilidad de las vías respiratorias, evitándose las aspiraciones, la obstrucción de la glotis, etc.

Con la intubación oral clásica, con conducción podálica del paciente y hacia el lado opuesto de la región operatoria se ofrece generalmente un acceso completamente libre a la región del cráneo cerebral, la nariz, el maxilar superior y el paladar, sin tomar esto al pie de la letra.



FIG. 7.—Caso 1.




FIG. 8.—Caso 1.

## CASO 1

FIGS. 6, 7 y 8.—Estudio radiográfico preoperatorio.

FIG. 9.—Intubación orotraqueal.

La intubación nasal se emplea habitualmente cuando se quiere operar en el segmento inferior del esqueleto facial, en la región de transición entre cabeza y cuello o intraoralmente, por seguir unas normas generales.

El que la intubación endotraqueal sea la regla en la práctica de la anestesia y en las

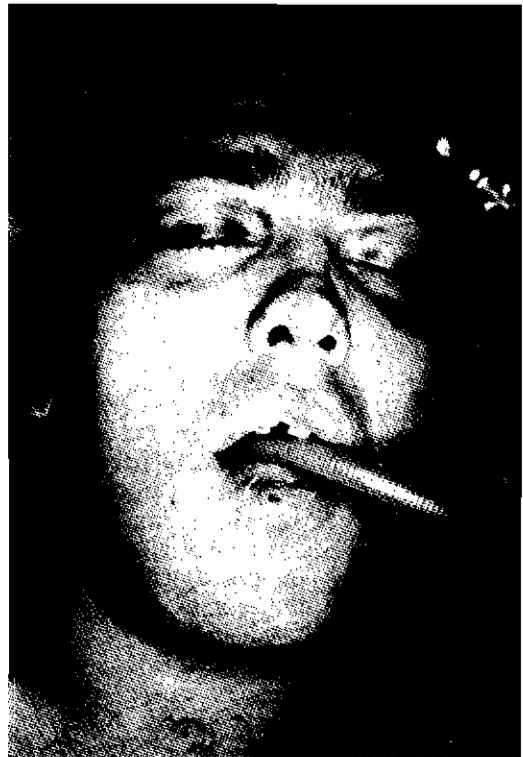

FIG. 9.—Caso 1.




FIG. 10.—Caso 1.

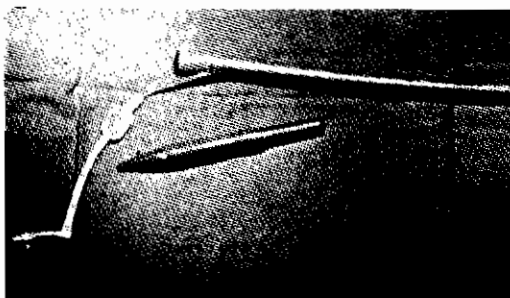


FIG. 12.—Caso 1.

## CASO 1

FIG. 10.—Incisión submental.

FIG. 11.—Intubación submental concluida e incisión para osteosíntesis paramandibular derecha.

FIG. 12.—Tubo anillado de látex-caucho, con un dispositivo al efecto, en este caso para facilitar el paso del tubo endotraqueal de la cavidad oral a la región submental (no es indispensable).

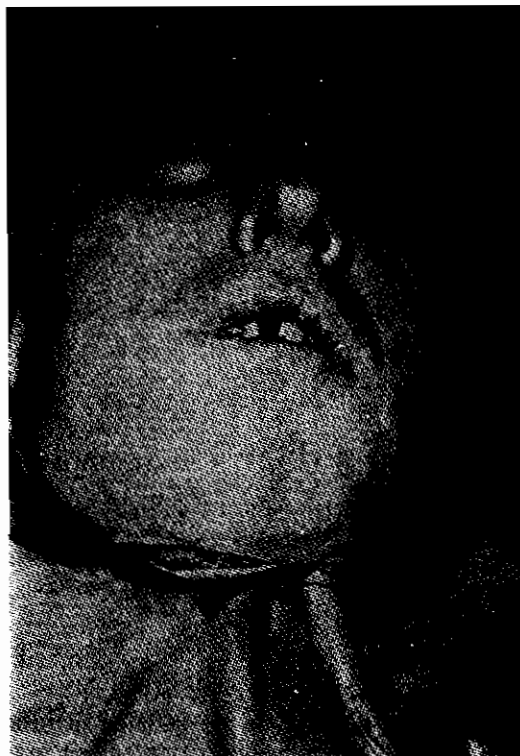


FIG. 11.—Caso 1.

unidades de vigilancia intensiva, se debe a la excelente preparación de los anesthesiólogos e intensivistas y al perfeccionamiento de los aparatos e instrumental, de modo que el traumatismo derivado de la intubación

debe ser mínimo, añadiendo a esto las mejores condiciones de asepsia.

No es el momento de precisar las indicaciones generales de la intubación endotraqueal. El lector interesado puede informarse en los textos y revistas especializadas.

## MATERIAL Y METODO

No precisamos ningún material, que no sea el habitual en nuestro quehacer quirúrgico y lo mismo les ocurre a nuestros anesthesiólogos, que no se ven obligados a emplear dispositivos o técnicas que se diferencien de los de la práctica diaria para practicar la intubación endotraqueal.

Al tubo endotraqueal, preferentemente de látex-caucho, con esqueleto espiral de alambre, una vez que el paciente ha sido intubado por vía habitualmente peroral, se le hace salir, por un espacio creado al efecto, en la parte paramedial y anterior del suelo de la boca, espacio limitado en la porción superior, por una incisión alveololingual y en la parte inferior, por una incisión cutánea paramedial y submentoniana. Lateralmente por dos líneas virtuales, resultantes del despegamiento subperióstico comprendi-

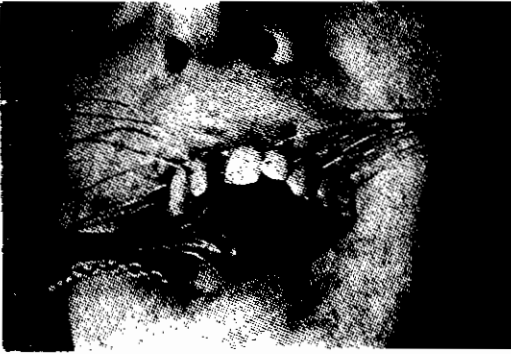

FIG. 13.—Caso 1.

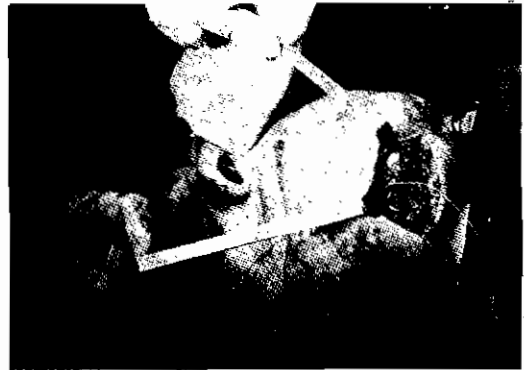

FIG. 15.—Caso 1.

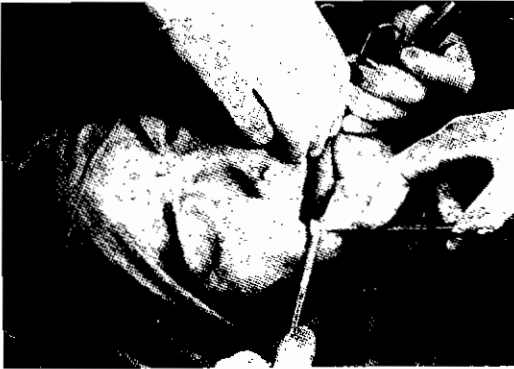

FIG. 14.—Caso 1.

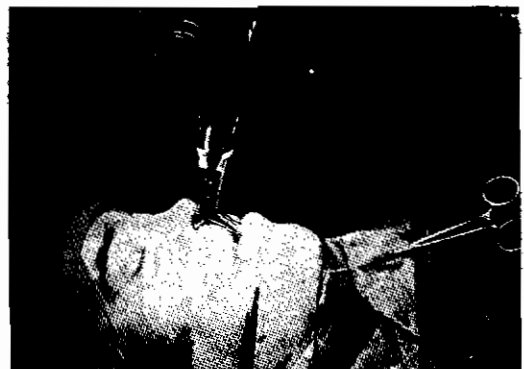

FIG. 16.—Caso 1.

## CASO 1

FIGS. 13 y 14.—Llama la atención la ausencia en el campo operatorio del tubo endotraqueal.

do en la longitud de las dos incisiones anteriores y que tiene una superficie aproximada de  $2 \times 3 \text{ cm}^2$ . Este espacio permite que el tubo endotraqueal atraviese el suelo de la cavidad bucal, para salir por la región paramedial y submental, con lo que dejamos libres de los elementos de ventilación, esto es, el tubo endotraqueal y los dispositivos que lo unen al aparato anestésico, las estructuras nasales, maxilares, gran parte de la región oral, los labios y lo que es muy importante, las arcadas dentarias, que de esta manera se pueden relacionar entre sí, sin las interferencias que determina una intubación peroral o nasal.

## CASO 1

FIG. 15.—Se está explorando y reduciendo las fracturas nasales, en este caso una vez preparada la osteosíntesis paramandibular, el tubo endotraqueal aparece en su posición submental.

FIG. 16.—Los fórceps desimpactadores del maxilar superior en posición.

## TECNICA

Los antecedentes de la técnica habría que buscarlos en aquellos casos en los que el reanimador (anestésista, intensivista o simplemente el médico de turno), se ven obligados a intubar con urgencia a un paciente, en el que no siempre es fácil distinguir las estructuras bucales o incluso faciales, como puede ocurrir después de traumatismos por arma de fuego o en graves accidentes de tráfico, etc. En éstos y como

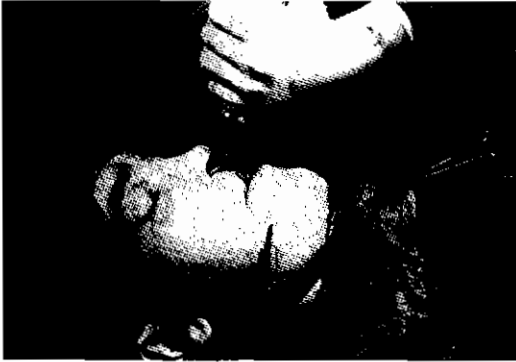

FIG. 17.—Caso 1.

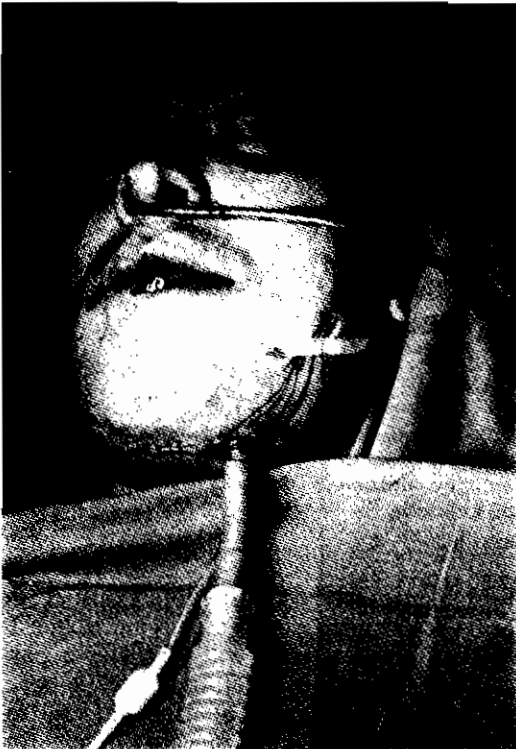

FIG. 18.—Caso 1.

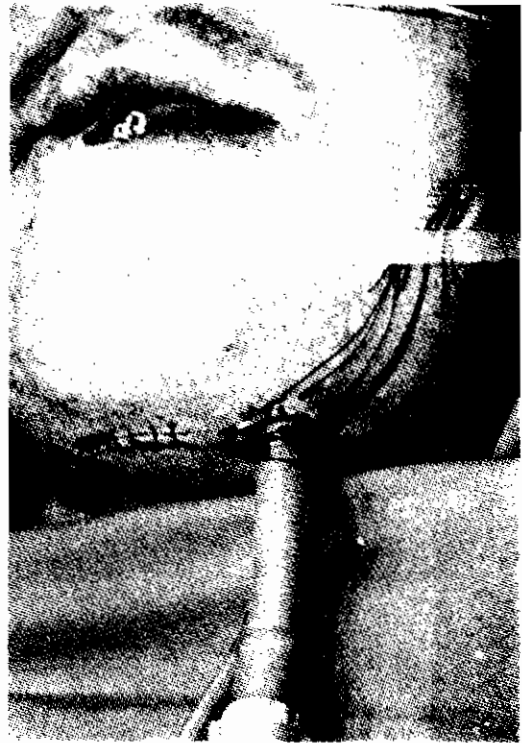

FIG. 19.—Caso 1.

## CASO 1

FIG. 17.—Maniobras de desimpactación, sin el obstáculo que habitualmente significa el tubo endotraqueal, no sólo para realizar esta maniobra, sino también para restablecer la oclusión intermaxilar, etc.

FIGS. 18 y 19.—Concluidas las reducciones y fijaciones de los focos de fracturas y el bloqueo intermaxilar.

caucho, con esqueleto espiral de alambre, haciendo la técnica con la máxima asepsia.

Una vez intubado el paciente, el cirujano marca una línea de aproximadamente 2 cm. en la región submental y paramedial elegida, que es paralela al borde mandibular y a un través de dedo aproximadamente de éste, que podrá sufrir modificaciones en su localización y diseño, dependiendo de la presencia de heridas recientes, cicatrices, etcétera (fig. 3).

Se incide la piel y el tejido celular subcutáneo. Con una pinza de hemostasia cur-

primera medida salvadora, puede estar indicada la intubación endotraqueal, que aprovechará vías muchas veces inverosímiles (figuras 1, 1 bis y 2).

El paciente es intubado por el anestesiólogo por vía peroral, de la forma habitual, empleando un tubo endotraqueal de látex-

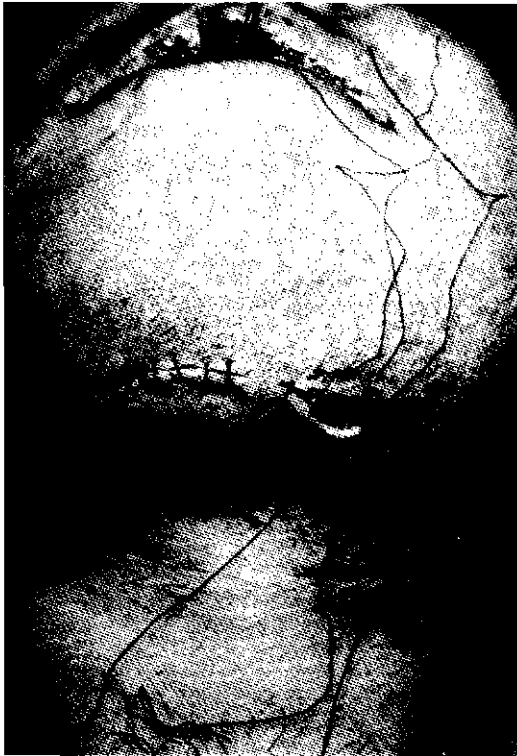

FIG. 20.—Caso 1.

## CASO 1

FIG. 20.—A las veinticuatro horas de la intervención el paciente fue extubado por vía submental, éste es el aspecto de la herida que daba paso al tubo endotraqueal, con las suturas que previamente el día de la intervención se habían dejado previstas.

va, se busca el borde inferior interno del reborde mandibular, a este nivel. Se perfora la fascia cervical y el cutáneo del cuello, haciendo correr la pinza subperióticamente de distal a proximal unos 2 cm., siempre subperióticamente. La superficie despegada coincide con la porción ósea mandibulolingual, que limita la parte anterior y paramedial del suelo de la boca. Salvamos así el espacio submandibular. Inmediatamente después, atravesamos el músculo milohioideo en su zona de inserción mandibular, llegando de esta manera al espacio sublingual. Sobrepassando con nuestra hemostasia

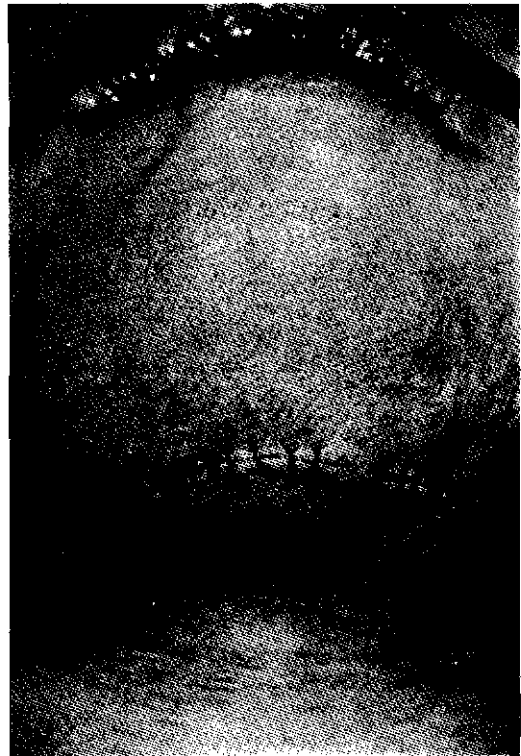


FIG. 21.—Caso 1.

## CASO 1

FIG. 21.—Ya suturada la vía submental a la derecha y a nuestra izquierda la sutura, por cierto no muy afortunada de la herida de la zona de osteosíntesis.

ligeramente este espacio, notaremos el relieve de la pinza, junto a la zona, donde la mucosa alveololingual va a reflejarse para constituir la mucosa del suelo de la boca. Es en esta zona, en la que todavía está íntimamente adherida la mucosa, donde trazamos una incisión, que es paralela al reborde gingival en su porción lingual y que tiene una longitud aproximada de 2 cm. Con nuestra hemostasia o incluso con un instrumento al efecto, despegamos el borde inferior de esta última incisión, por vía submentoniana.

De esta forma, ya tenemos creado el espacio, por donde tenemos que pasar el tubo endotraqueal, para lo cual es suficiente ex-



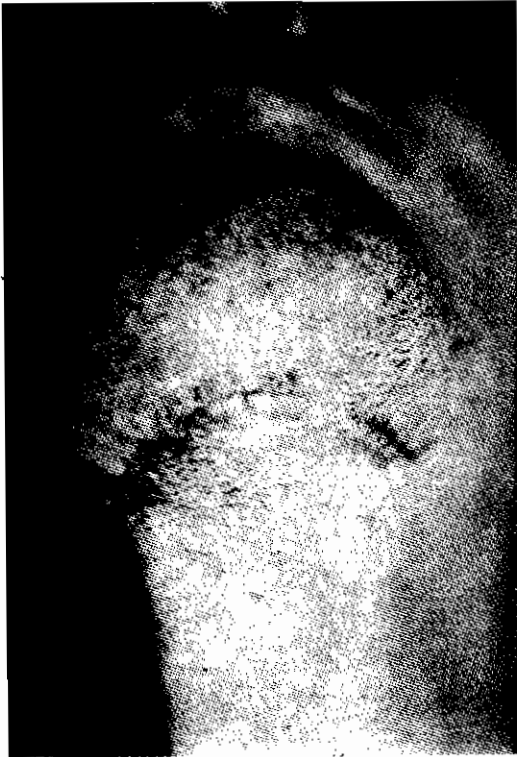

FIG. 22.—Caso 1.

## CASO 1

FIG. 22.—Detalle de la región submental a los doce días de la intervención.

teriorizar de forma aparente en la cavidad bucal, la pinza hemostática que hemos venido empleando en nuestro despegamiento y que no hemos abandonado prácticamente en ningún momento. Con ella hacemos presa en la boca del tubo endotraqueal (figuras 4-5), desinflando momentáneamente el dispositivo neumático del mismo (fig. 6), para pasarlo en primer lugar por nuestro espacio y a continuación, pasar el tubo endotraqueal propiamente dicho. Para hacer la presa, de la boca del tubo endotraqueal, es preciso, una vez que se ha soltado el tubo endotraqueal de los elementos que lo unen al dispositivo anestésico, doblar la boca del tubo hacia la cavidad bucal y así hacer presa en él, cuidando de no dañarlo ni al dispositivo neumático, por lo que em-

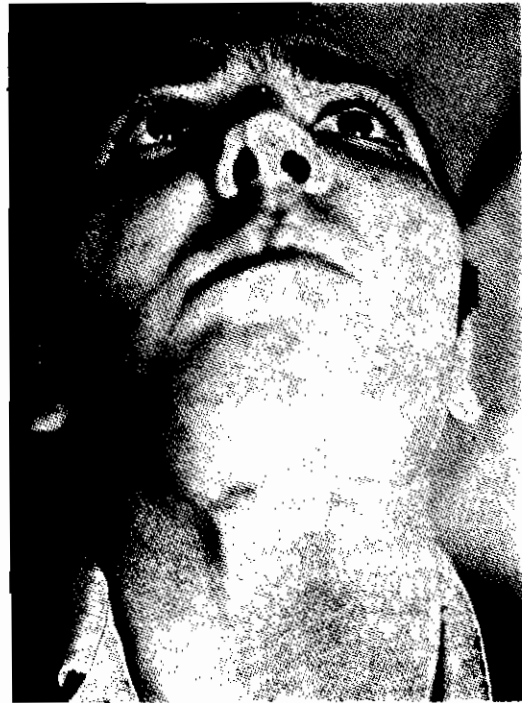


FIG. 23.—Caso 1.

## CASO 1

FIG. 23.—Aspecto global de la región facial, submandibular y cervical en ese mismo período de tiempo.

plearemos pinzas sin dientes. La presa se hará evitando ángulos, entre la porción proximal del tubo endotraqueal y nuestra pinza hemostática. Es necesario tener durante el desarrollo de esta maniobra, bien aspirada la boca y la faringe. Se trata, en definitiva, de pasar el tubo endotraqueal y su dispositivo neumático, en las mejores condiciones posibles y en el menor tiempo posible, pero sin prisa, ya que ante cualquier dificultad, bastará adaptar el respirador al tubo endotraqueal y si el paciente lo precisa, ser nuevamente oxigenado, aspirado, etc. Sin duda, cada especialista buscará con arreglo a su ingenio y conocimiento, la forma de pasar el tubo endotraqueal y su dispositivo neumático, de la cavidad oral a la región submental, hasta tanto que con el tiempo, las casas constructoras de los tubos endotra-

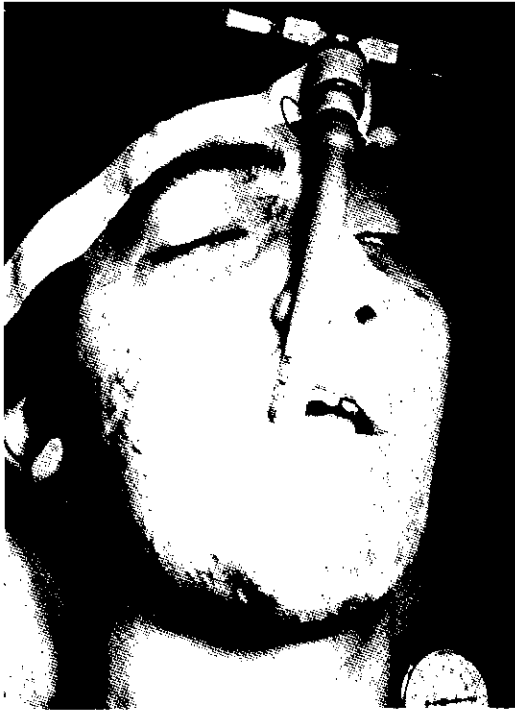

FIG. 1.—Caso 2.

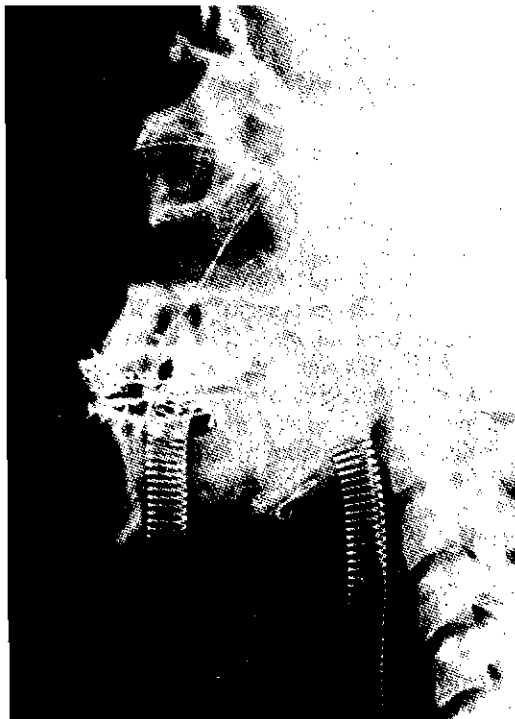

FIG. 2.—Caso 2.

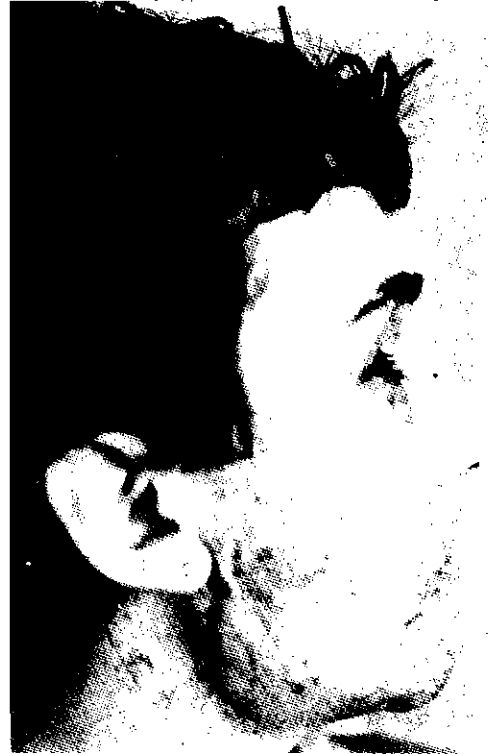

FIG. 3.—Caso 2.

## CASO 2

FIG. 1.—Traumatizado facial con pérdida del globo ocular derecho, fractura del tercio medio de la cara, pirámide nasal y fractura mandibular (se aprovecharon las heridas submentales postraumáticas para dar paso al tubo endotraqueal). Paciente ya intubado por vía peroral, como primer paso para la intubación submental.

FIG. 2.—Radiografía del postoperatorio inmediato, en la que puede verse el tubo endotraqueal saliendo por la región submental, la sonda de alimentación nasogástrica, la suspensión del maxilar superior a los arcos cigomáticos, las férulas del bloqueo intermaxilar, las osteosíntesis a nivel del molar derecho y a nivel angulomandibular de ese mismo lado, la sombra de la férula de escayola, como detalles más sobresalientes. El paciente se desintubó a las veinticuatro horas de la intervención.

FIG. 3.—Perfil derecho.

queales, hagan las modificaciones que con el uso de esta técnica se vayan imponiendo.

Es muy importante comprobar antes de fijar el tubo endotraqueal, en su posición

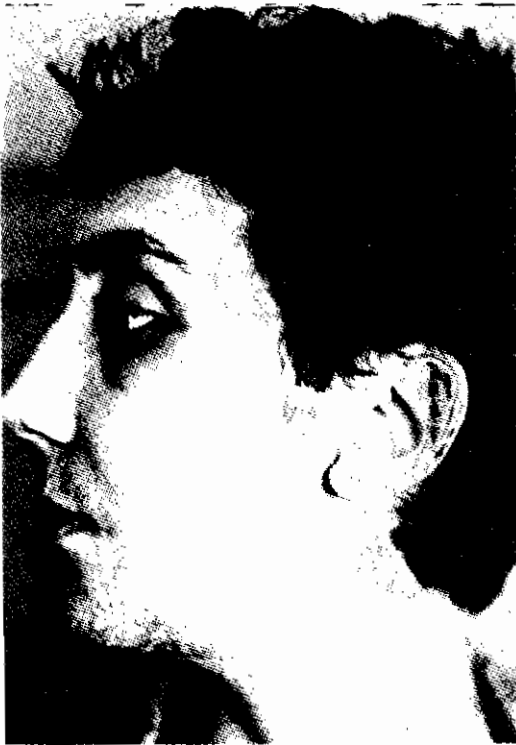

FIG. 4.—Caso 2.

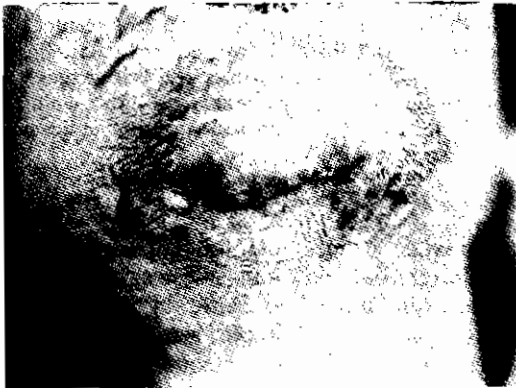


FIG. 5.—Caso 2.

submental, la disposición del mismo en la tráquea, para lo cual el anestesiólogo o el intensivista valorarán la ventilación pulmonar (se fabrican tubos endotraqueales que llevan incorporado un dispositivo de luz fría transmitida que al iluminarse en la luz

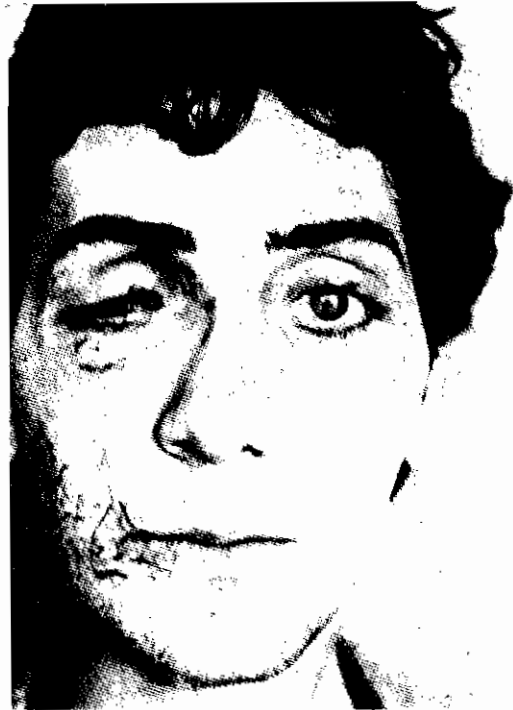

FIG. 6.—Caso 2.

## CASO 2

FIG. 4.—Perfil izquierdo.

FIG. 5.—Detalle de la región submental a los quince días de la intervención, en este caso se aprovecharon las heridas submentales para la intubación.

FIG. 6.—Disposición del contorno facial en este mismo período de tiempo.

de la tráquea, dejan conocer su posición exacta por transiluminación, siendo así más difícil que puedan pasar desapercibidas intubaciones bronquiales selectivas, no sólo durante la colocación y fijación del tubo endotraqueal, sino a lo largo de la intervención quirúrgica y en el control postoperatorio, mientras el paciente permanezca intubado).

Hasta que el tubo endotraqueal no esté convenientemente fijado, el cirujano o uno de sus ayudantes, mantendrá controlado con la mano el tubo endotraqueal para evitar extubaciones o desplazamientos indeseables.

Una vez convenientemente ubicado el tubo endotraqueal e insuflado el dispositivo

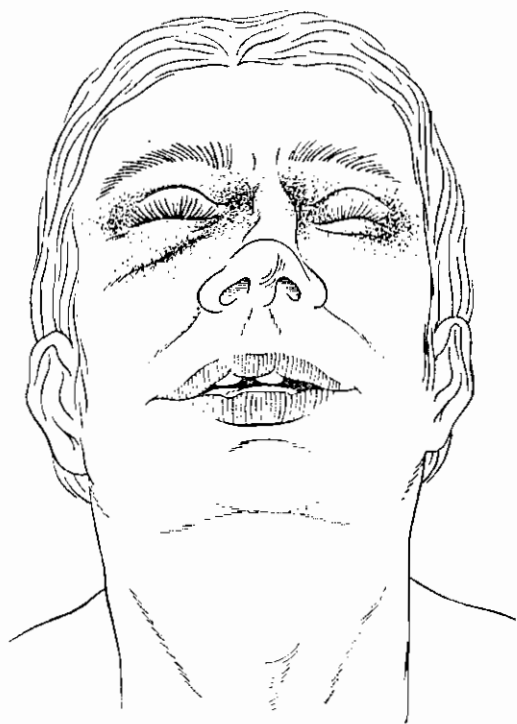


FIG. 1.—Traumatizado craneofacial.

neumático, se sujeta el tubo endotraqueal a los bordes de la herida submental, con seda de 2/0 o similar, de tal forma que rodeándolo con dicha seda, quede lo suficientemente fijo, como si se tratara de un drenaje de tórax (fig. 11). De ninguna manera atravesaremos su luz, ni su pared con nuestros puntos de fijación, no sólo porque podemos perforar el dispositivo neumático, sino porque no es conveniente perforar las paredes del tubo, ni atravesarlo con suturas, etc., que pueden dificultar o impedir maniobras de aspiración, ventilación, etc.

Es preciso resaltar que el espacio por donde pasamos el tubo endotraqueal, en la cavidad oral, está situado en una zona por la que no discurren elementos anatómicos de gran interés; me refiero, claro es, a la presencia de estructuras vasculares o nerviosas de entidad, sin que esto quiera decir que no debemos olvidar que a nivel submental, discurren la arteria y vena submental, que se deberán respetar en nuestras ma-

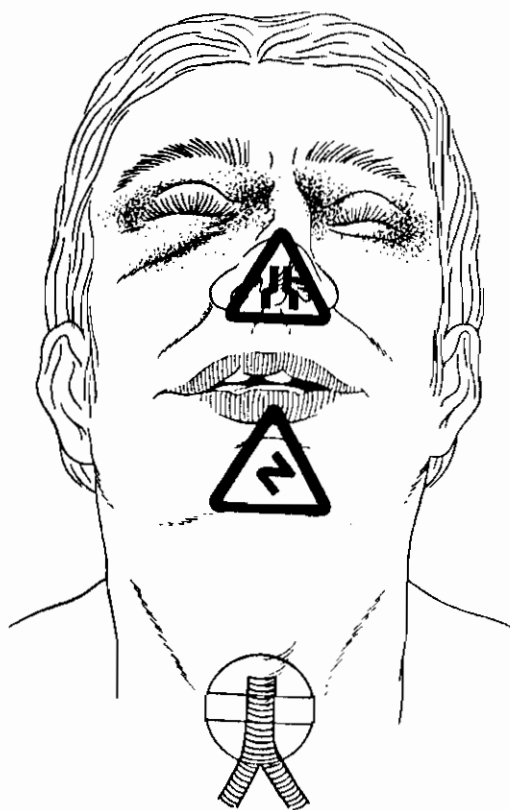


FIG. 2.—Dibujo que nos va a servir de punto de partida para la explicación de nuestra técnica de intubación endotraqueal por vía submental. En el mismo estarían impracticables las vías aéreas superiores y además la presencia del tubo endotraqueal significaría un obstáculo para la aplicación de nuestras técnicas quirúrgicas.

niobras de despegamiento subperióstico. Si resultaran dañadas con nuestras manipulaciones quirúrgicas, durante la preparación del espacio por donde pasaremos el tubo endotraqueal, es obligado reconocerlas y hacer la hemostasia correspondiente. El espacio está diseñado para no tener que atravesar los músculos genihioides, genioglosos, salvando además fácilmente la inserción del vientre anterior del músculo digástrico, ya que nuestro despegamiento subperióstico se hace por fuera de dicha inserción (fig. 7). Evitaremos lesionar estructuras tales como los conductos de Wharton y su desembocadura, el nervio lingual, las glándulas sub-

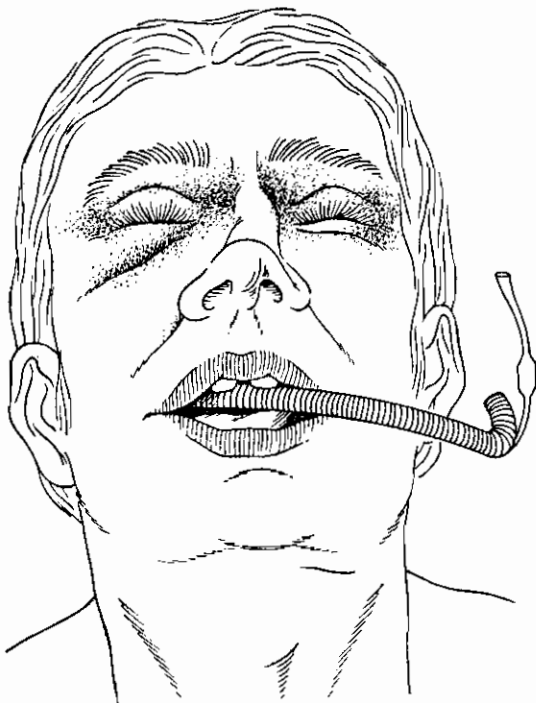


FIG. 3.—Intubación peroral e incisión submental.

linguales y submaxilares, etc. Todo esto se consigue aplicando correctamente la técnica y siendo conocedores de la anatomía y función de la zona.

El tubo endotraqueal pasa, pues, por un espacio que se relaciona con el vientre anterior del músculo digástrico, la porción más anterior del músculo milohioideo y el borde inferior de la mandíbula paramedialmente —se entiende que en la técnica reglada— que no aprovecha cicatrices o heridas de localización diferente, en cuyo caso las relaciones pueden cambiar.

Concluida la fijación del tubo endotraqueal, el equipo quirúrgico preparará el campo necesario, aislando en lo posible, del mismo, la porción aérea del tubo endotraqueal a nivel submental y así de esta manera poder llevar a efecto sus técnicas reductoras, osteotomías, osteosíntesis, bloqueos intermaxilares, reducción de fracturas nasales, etc.

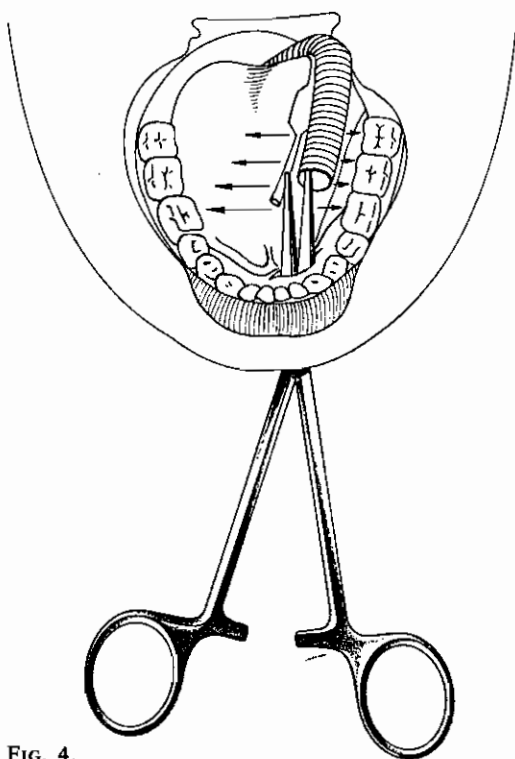
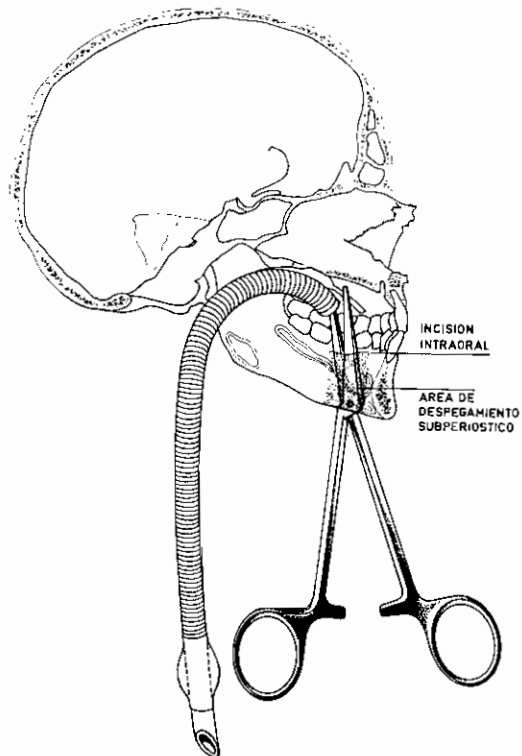


FIG. 4.



FIGS. 4 y 5.—Abordaje de la cavidad bucal a través de la vía arcada al efecto.

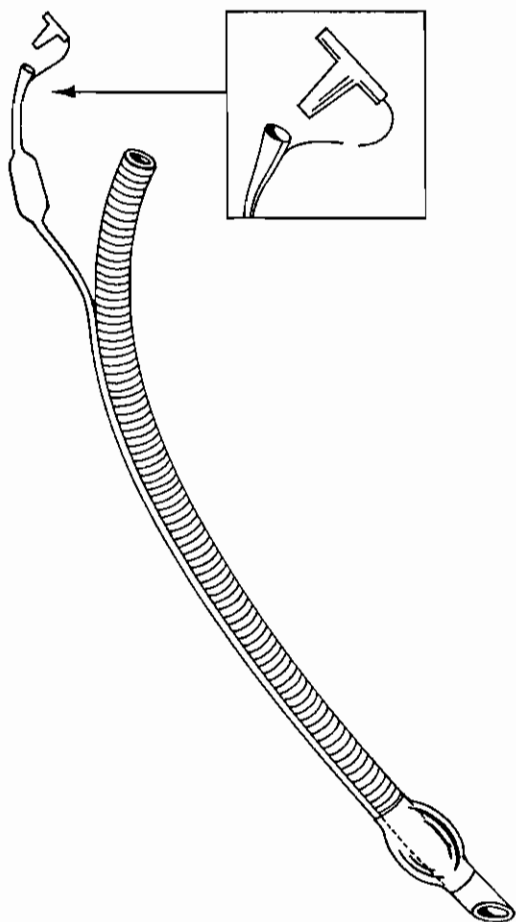


FIG. 6.—Representación esquemática del tubo endotraqueal de látex-caucho, con su dispositivo neumático.

Con la técnica de intubación submental (figura 9) se puede comprobar que nuestras maniobras quirúrgicas se pueden realizar sin ningún tipo de interferencia ocasionada por el tubo endotraqueal y sin tener que recurrir a la traqueostomía o a los cambios del tubo endotraqueal de la cavidad oral a la nasal o viceversa (fig. 10). A nivel intraoral, el tubo endotraqueal debe permitir su desplazamiento a uno y otro lado de la lengua, para así facilitar nuestras manipulaciones intraorales, tales como suturas, alambrados de férulas, etc. (fig. 8).

Concluida la intervención, el tubo endo-

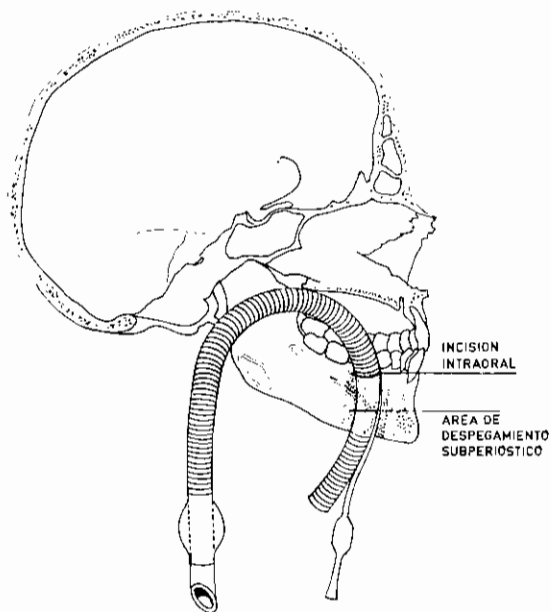
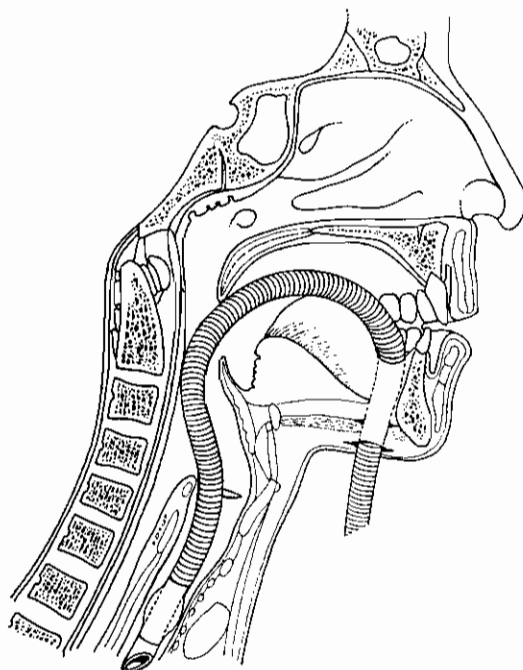


FIG. 7.



FIGS. 7 y 7-bis.—Posición y relaciones del tubo endotraqueal que aprovecha nuestra vía submental.

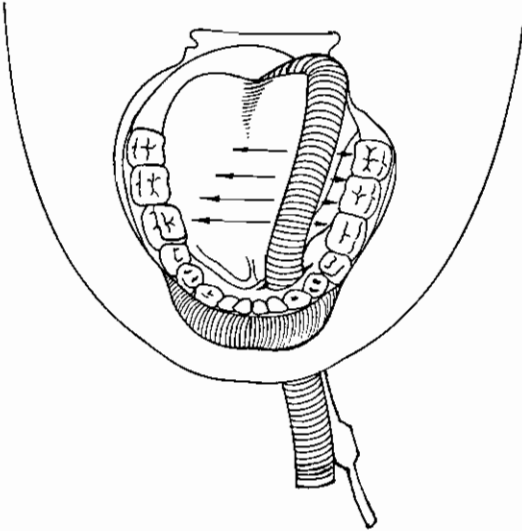


FIG. 8.—Aspecto del tubo endotraqueal en la cavidad oral, una vez que abandona por vía submental el suelo de la boca.

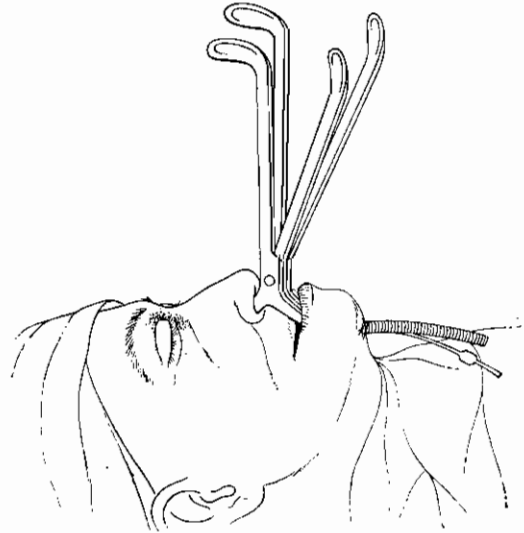


FIG. 10.—Se observa en este esquema cómo nuestras maniobras reductoras se ven facilitadas al no existir la interferencia del tubo endotraqueal, ahora alejado del campo quirúrgico.

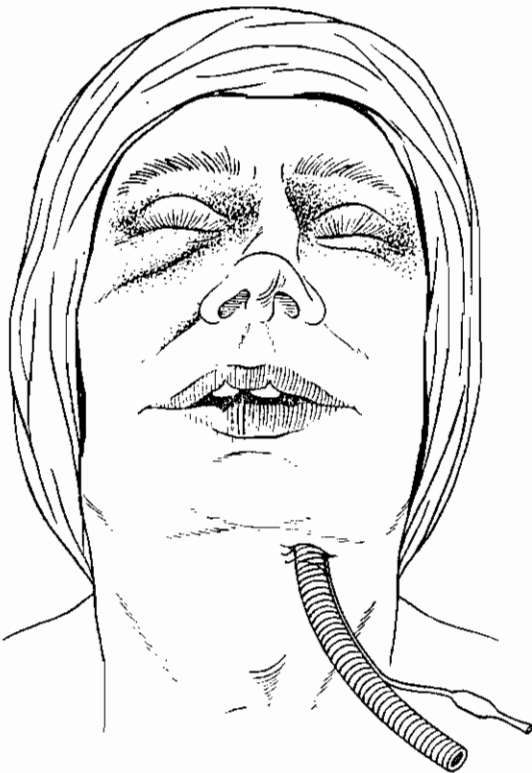


FIG. 9.—La técnica de la intubación submental concluida.

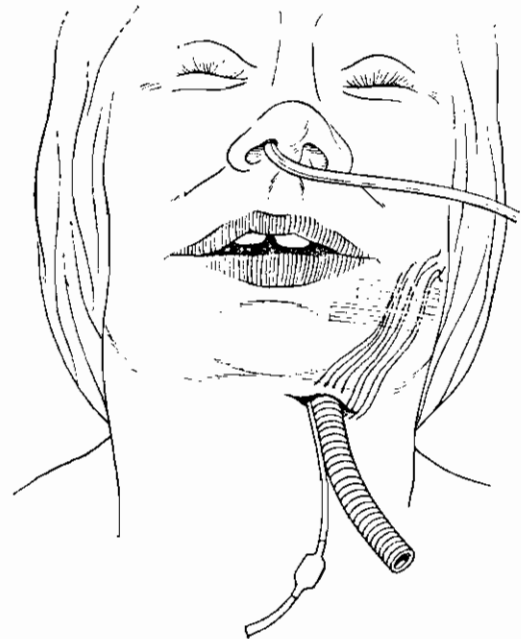


FIG. 11.—Concluida la intervención y si el paciente es preciso que permanezca intubado.

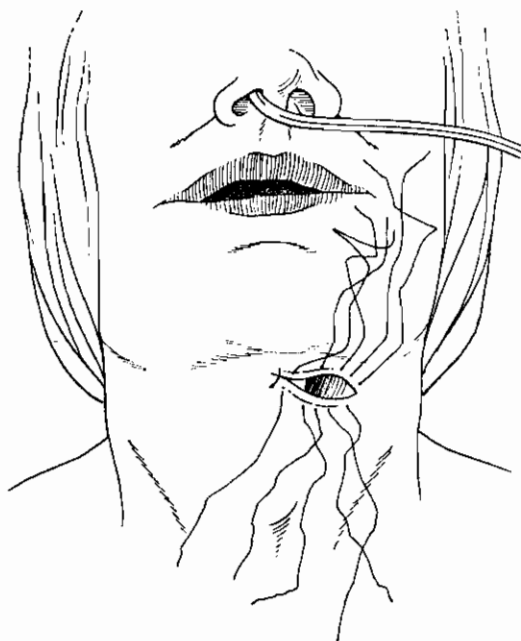


FIG. 12.—El paciente ha sido extubado y se va a proceder al cierre del trayecto modelado por el tubo endotraqueal en el suelo de la boca y en la región submental.

traqueal puede ser retirado de su ubicación por vía submental, para lo cual bastará tener el mismo cuidado que requiere cualquier tipo de extubación, sólo que será preciso suturar la herida submental, para lo cual, previamente a la extubación, podemos tener dispuestos unos puntos de sutura de 4 ó 5/0, sólo pendientes de anudar, para así evitar estimular al paciente, al intentar una sutura cuando el enfermo está ya despierto (figura 11). Si se considera que por las características de la intervención, el paciente debiera permanecer intubado durante varios días, se tendrán los cuidados pertinentes de todo paciente intubado que permanezca en las Unidades de Vigilancia Intensiva.

Decididos ya a retirar el tubo endotraqueal, en este tipo de enfermos, es conveniente que el cirujano cuide la sutura de la herida submental en las mejores condiciones. En intubaciones largas, es conveniente dar algún punto de catgut o dextron en los

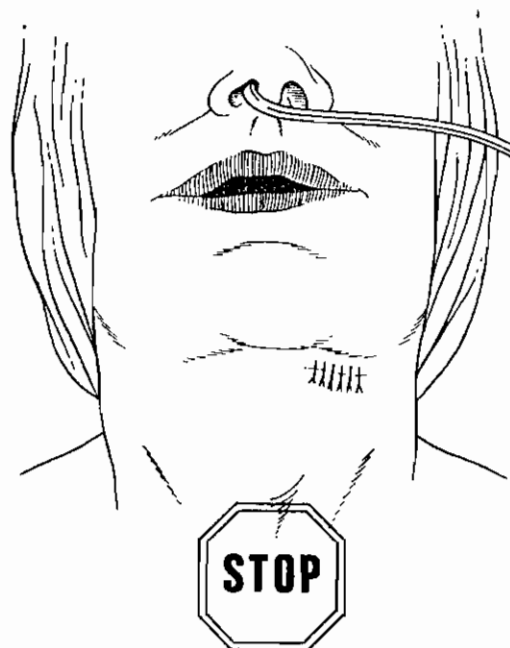


FIG. 13.—Aspecto final, ya suturada la incisión submental.

Caso clínico 1, preoperatorio, intraoperatorio y postoperatorio.

Caso clínico 2, preoperatorio, radiografía con el paciente intubado por vía submental. Postoperatorio.

planos más profundos, a fin de evitar trayectos fistulosos, que no hemos visto en nuestra todavía corta experiencia (fig. 12). De todas las maneras no hay que obsesionarse con conseguir un cierre perfecto y hermético desde el principio, es mejor aproximar las estructuras permitiendo que la herida pueda dejar drenar algún tipo de exudado y así evitar que puedan producirse abscesos del suelo de la boca.

La extubación hay que hacerla siempre en un ambiente adecuado que nos permita trabajar en las mejores condiciones, por si se plantearan problemas, y por ello, es necesario que el anestesiólogo o el intensivista estén con nosotros en el momento de la extubación, disponiendo de fibroscopio, material de intubación y los elementos necesarios para una posible traqueostomía. Si se hacen así las cosas, es difícil que se produzcan complicaciones importantes; lo que no



debemos hacer es improvisar. Es necesario estar por delante de los acontecimientos. El mejor ambiente para la extubación nos lo ofrece el quirófano (fig. 13).

La técnica que acaba de nacer es seguro que sufrirá numerosas modificaciones conforme se vaya teniendo más experiencia y si bien en estos momentos podría aportar nuevas ideas, he preferido describir lo que hasta ahora llevamos experimentado. Cuando dispongamos de tubos endotraqueales para intubación submental especialmente diseñados, la técnica se facilitará aún más.

La intubación submental se puede iniciar, bajo anestesia local, introduciendo el tubo endotraqueal por vía cutánea submental a la boca a través de nuestro espacio en el suelo bucal para que una vez el tubo en la cavidad oral, el anesthesiólogo proceda a la intubación endotraqueal propiamente dicha. En principio he querido empezar la aplicación de la técnica submental, sin que el anesthesiólogo se sintiera preocupado al tener que modificar su forma habitual de trabajo y para que todos fuéramos adquiriendo la confianza en el nuevo método. Seguro que la imaginación y los conocimientos de otros especialistas harán con sus críticas que nuestro procedimiento se mejore notablemente.

También se puede hacer la intubación submental en pacientes que previamente estaban intubados por vía oral o nasal, para lo cual una vez labrado nuestro espacio submental pasamos el tubo endotraqueal por vía percutánea submental pasando lo que va a ser la porción traqueal, con lo que en este caso no tenemos el inconveniente que significa pasar primero el dispositivo neumático y luego el tubo traqueal. Sin duda, así la técnica es mucho más fácil y racional en varios aspectos. Es conveniente ocluir la luz del tubo endotraqueal, con el baloncito de una sonda de Foley colocada intraluminalmente, para así evitar que al pasar el tubo por las estructuras del suelo de la boca en su trayecto por nuestro espacio, puedan entrar secreciones, sangre, etc., el baloncito de la sonda de Foley deberá pues quedar ubicado en la porción más caudal del tubo endotraqueal, prácticamente a la altura del baloncito del tubo endotraqueal, y que se retirará una vez que el tubo esté en la ca-

vidad bucal o bien inmediatamente después de haber llevado a efecto la intubación endotraqueal.

## DISCUSION

Dos aspectos quiero considerar fundamentalmente, la indicación de la intubación por vía submental y sus inconvenientes.

La indicación fundamental de nuestra técnica, en principio, se basa en las indicaciones de la intubación endotraqueal en la cirugía de cabeza y cuello, siempre que el tubo endotraqueal pueda significar un grave contratiempo para la realización de nuestras técnicas quirúrgicas. Cuando la intubación endotraqueal clásica, nasal u oral sean permisibles, se preferirán a nuestra vía submental, ya que no dejan de ser menos cruentas.

En pacientes con graves y complejas fracturas del territorio craneofacial o maxilar, cuando el tubo endotraqueal, pueda ser un obstáculo para la correcta terapéutica de estas fracturas. En muchos de estos casos, se pueden emplear heridas o cicatrices previas, que van a permitirnos exteriorizar por las mismas el tubo endotraqueal, como es el caso del traumatizado reciente o de aquel en el que se ha tenido que diferir su terapéutica, por diversas causas, como pueden ser las neurológicas consecutivas al traumatismo craneofacial, etc.

También en cirugía de las malformaciones craneofaciales pueda tener su indicación.

En el tratamiento de las secuelas labio-palatinas, en aquellos casos en que se requiera una corrección simultánea de los labios y la nariz (ABBE, etc.).

La intubación por vía submental bajo fibroscopia, en ciertos casos de anquilosis atm. o de trismo, donde no sean practicables las fosas nasales, puede ser otra indicación, no entro en el detalle ya que será motivo de otra publicación.

En cirugía experimental, cuando se trabaje en la cavidad bucal o en los maxilares, etcétera.

Ateniéndonos ahora al aspecto de los inconvenientes, algunos de los cuales no hemos visto, pero que sin duda se puede sos-

pechar es fácil que se puedan presentar, es un hecho que la técnica de intubación submental es siempre más traumática que la intubación endotraqueal por las vías clásicas, como ya referíamos antes.

Como inconvenientes más notables podemos citar los que siguen y teniendo en cuenta que nuestra experiencia es todavía muy pequeña:

- El tener que hacer, en ocasiones, una incisión submental, si es que no había heridas recientes o cicatrices.
- El que pueden producirse infecciones del suelo de la boca.
- Riesgo de producir fístulas submentales, si la intubación se prolonga demasiado tiempo, aunque en todo caso las considero fácilmente subsanables.
- El que puedan producirse cicatrices submentales, poco estéticas, si la intubación es muy prolongada, aunque la ubicación de nuestra incisión es en este sentido muy favorable para enmascarar esta secuela, por lo demás fácilmente corregible y sin duda siempre mejor que la huella de una traqueotomía.
- Lesionar estructuras nerviosas, vasculares o del suelo de la boca, como pueden ser los vasos submentonianos, la salida de los conductos submaxilares y sublinguales, etc., si no se realiza la técnica correctamente por personal suficientemente entrenado y conocedor de la anatomía de la zona, muchas veces modificada por la patología a la que nos enfrentamos.
- Resulta dificultosa una correcta asepsia, ya que se trata muchas veces de pacientes encamados durante semanas, etc., no obstante seremos lo más cuidadosos posibles en este sentido, preparando convenientemente la cavidad oral incluso días antes a la intervención y reconociendo la flora microbiana a la que nos vamos a enfrentar.

### CONCLUSIONES

Se trata de una técnica de fácil realización, que tiene unas indicaciones precisas,

basadas fundamentalmente en la ventaja de evitar la interferencia que hasta ahora significaba la presencia del tubo endotraqueal en nuestro territorio de trabajo y que en ocasiones nos obligaba a traqueostomías o cambios de tubo endotraqueal de la vía oral a la nasal o viceversa, a lo largo de una intervención en el territorio maxilofacial.

No disponemos de experiencia suficiente para valorar las ventajas o inconvenientes que la técnica de intubación submental pueda tener en casos de intubaciones prolongadas como ocurre en las unidades de cuidados intensivos, en relación con las intubaciones orales y nasales endotraqueales clásicas.

### AGRADECIMIENTOS

Al Dr. D. Marceliano Temiño Carrillo, jefe del Servicio de Anestesiología y Reanimación de la Ciudad Sanitaria «Miguel Servet» de Zaragoza, quien nos ha facilitado todo el apoyo necesario para la realización de esta nueva técnica, aportándonos además su experiencia y su inestimable consejo.

#### *Colaboradores en los casos clínicos:*

- Dra. María Pilar Bandrés Moliner, Médico Adjunto del Servicio de Cirugía Oral y Maxilofacial de la Ciudad Sanitaria «Miguel Servet» de Zaragoza.
- Dra. Esther Saura Fillat, Médico Residente del Servicio de Cirugía Oral y Maxilofacial de la Ciudad Sanitaria «Miguel Servet» de Zaragoza.
- Dr. D. Ramón Mur Ardanuy, Médico Residente del Servicio de Cirugía Plástica y Quemados de la Ciudad Sanitaria «Miguel Servet» de Zaragoza.
- Dra. Irma Garcés Situ, Dra. en Odontología, becada en el Servicio de Cirugía Oral y Maxilofacial de la Ciudad Sanitaria «Miguel Servet» de Zaragoza por el Instituto Iberoamericano de Cooperación.
- Dra. María José Duque Martínez, Colaboradora en la documentación bibliográfica y archivo.

## RESUMEN

Se describe una nueva técnica para la intubación endotraqueal, que se consigue a través de una nueva vía labrada en la porción paramedial y anterior del suelo de la boca, de tal forma que el tubo endotraqueal, al salir por la región submental, evita las interferencias que hasta ahora significaba la presencia del tubo endotraqueal en el territorio oral y maxilofacial.

## SUMMARY

A new technique for the endotracheal intubation is described, which is achieved through a new way worked in the paramedial and anterior portion of the floor of the

mouth, in such a way that the endotracheal tube, on coming out through the submental region, avoids the interferences which until now the presence of the endotracheal tube in the oral and maxillofacial territory has meant.

## BIBLIOGRAFIA

FREY, W., HÜGIN, H. BENZER y MAYRHOFER, O.: *Tratado de anestesiología, reanimación y tratamiento intensivo*, 1976.

Dirección del autor:

Dr. D. Francisco Hernández Altemir  
Fray Luis Amigó, 8, planta 0, letra B  
50006 Zaragoza  
España