Rev. Iberoamer. Cirug. Oral y Maxilof., 8, 21 (61-68), 1986

Centro Ramón y Cajal. Madrid
Servicio de Cirugía Maxilofacial
(Jefe de Servicio: Dr. J. L. MARTINEZ LAGE)

Fibroma osificante gigante. Abordaje combinado, transcraneano y transfacial

Dres. J. L. MARTINEZ LAGE*, J. ACERO SANZ*, I. ALVAREZ MORENO* y R. CARRILLO**

INTRODUCCION

El fibroma osificante (FO) ha sido y sigue siendo una entidad discutida, tanto por sus aspectos histológicos como por su diferente comportamiento clínico.

El caso aquí presentado se trata de un FO agresivo juvenil. El tamaño de la lesión requirió un abordaje combinado transcraneano y transfacial; el abordaje transfacial se realizó mediante una maxilectomía temporal pediculada, que proporcionó un excelente campo operatorio.

CASO CLINICO

L. A. B., hembra de dieciséis años de edad, que desde hace tres meses nota pérdida progresiva de visión en ojo izquierdo y ligera protrusión del mismo. Acude a nosotros después de haber sido vista en otros centros hospitalarios, donde le han diagnosticado de FO. A la exploración es de destacar un ligero exoftalmos de ojo izquierdo (fig. 1).

El estudio radiográfico y el TAC realizado nos revelan la existencia de una gran tumoración que ocupa cavum rinofaríngeo, celdas etmoidales y fosa pterigomaxilar y que destruye ala mayor del esfenoides en el lado izquierdo y a través de ella invade fosa cerebral media (figs. 2, 3 y 4).

* Servicio de Cirugía Maxilofacial
** Servicio de Anatomía Patológica

En el estudio arteriográfico se observa una gran masa tumoral, con riego subsidiario de la arteria maxilar interna (fig. 5). Se practicó embolización de

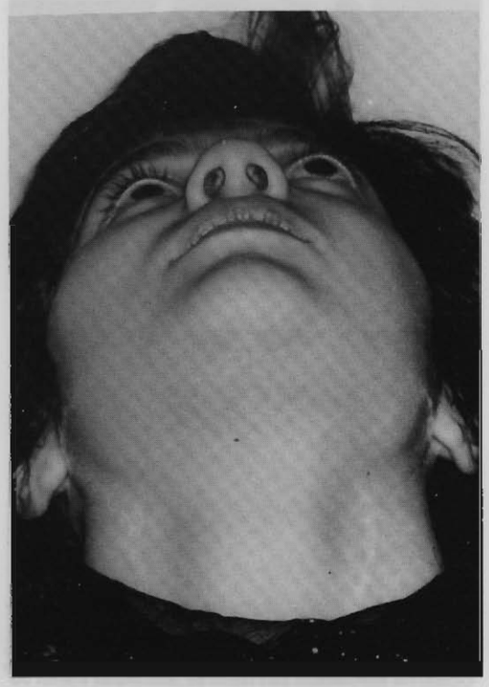

FIG. 1.—Tumoración facial izquierda que origina protrusión del ojo de ese mismo lado con pérdida de la agudeza visual.

FIG. 2.—Tomografía posteroanterior, donde se observa una gran masa tumoral que ocupa en el lado izquierdo seno maxilar, cavidad nasal y celdas etmoidales.

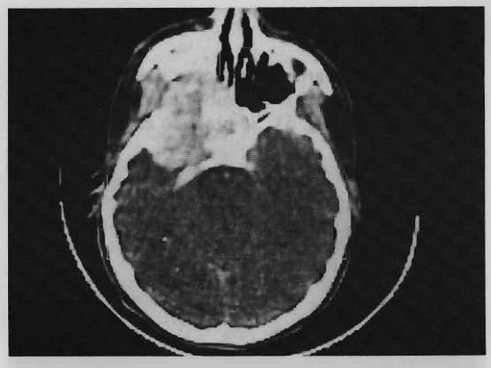

FIG. 3.—En la TAC se observa la extensión del tumor hacia la zona posterior, cavum faríngeo y fosa cerebral media.

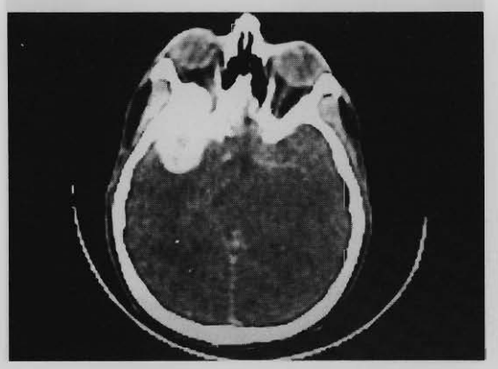

FIG. 4.—La tumoración ocupa fosa cerebral media y fosa orbitaria, produciendo la protrusión del globo izquierdo.

FIG. 5.—La tumoración recibe riego sobre todo de la maxilar interna, tal como se aprecia en la arteriografía.

la misma cuarenta y ocho horas antes de la intervención (fig. 6).

En la exploración oftalmológica es de destacar: edema de papila en ojo izquierdo y amputación total de campo inferior en el mismo ojo.

Aporta informe anatomopatológico de FO.

Se programa intervención conjunta con el Servicio de Neurocirugía y, bajo anestesia general, con intubación orotraqueal, se practica en primer lugar incisión coronal, craneotomía lateral izquierda, disecándose un tumor que invade cráneo desde su base, habiendo perforado el ala mayor del esfenoides; el tumor es fácilmente disecable de la duramadre, a la cual rechaza, pero no invade (fig. 7); se libera el nervio óptico y a continuación se procede a la extirpación a nivel facial. Se practica maxilectomía temporal pediculada, según técnica de Langenbeck (figs. 8 y 9), extirpando la tumoración que se extiende por seno maxilar, fosa pterigomaxilar, pared lateral nasal y pared orbitaria lateroexterna, hasta su proximidad con el nervio óptico. Una vez enucleado el tumor se

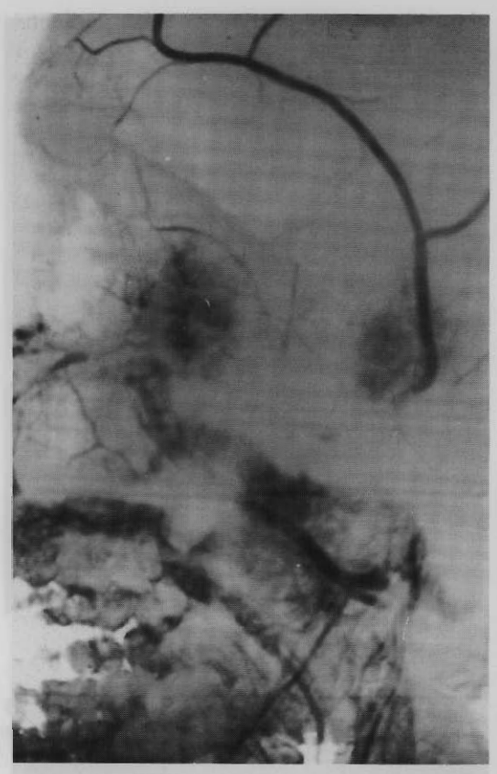

FIG. 6.—Estudio arteriográfico inmediatamente posterior a la embolización selectiva de la maxilar interna, practicado cuarenta y ocho horas antes de la intervención.

FIG. 7.—En el abordaje transcraneano se liberó una tumoración que rechazaba la duramadre después de perforar el ala mayor del esfenoides.

FIG. 8.—Incisión de Fegusson-Weber, tarsorrafia temporal y osteotomía entre canino y lateral y de escotadura piriforme a suelo orbitario por fuera del conducto lacrimal.

procede a la reposición del maxilar superior con puntos de osteosíntesis en zona alveolar, apófisis frontal y cigoma. Se cierran tanto la incisión coronal como la facial por planos, dejando dos drenajes epicraneanos y uno epidural.

No se consideró preciso cerrar con plano óseo la comunicación que quedaba entre fosa cerebral media y cavum faríngeo, siendo únicamente interpuestos unos facículos del músculo temporal.

El postoperatorio cursó sin complicaciones, siendo espectacular la recuperación de visión en el ojo izquierdo. Fue dada de alta a los quince días (figs. 10 y 11).

Descripción anatomopatológica

La tumoración remitida en diversos fragmentos estaba constituida histológicamente por un tejido fibroso con alta densidad celular a lo largo del cual, de forma salpicada, se observan numerosas formaciones osteoides calcificadas de formas irregulares, revestidas por un prominente ribete osteoblástico (fig. 12). Tanto los fibroblastos del estroma como los

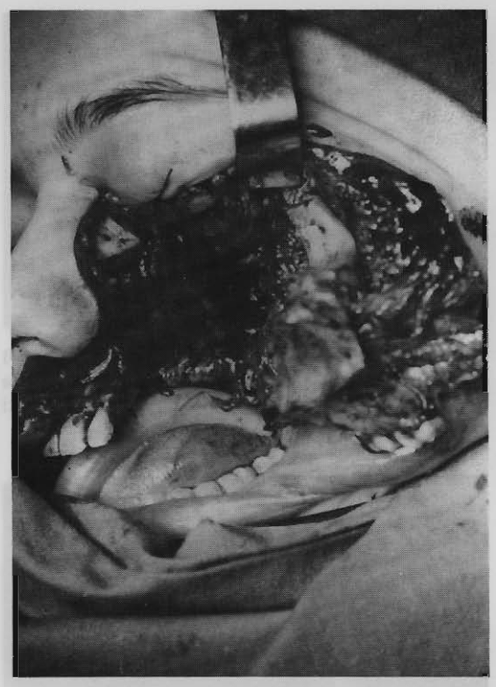

FIG. 9.—Reclinaje del colgajo que incluye todo el maxilar izquierdo. Una vez extirpado el tumor aparecía una gran comunicación entre cavidad craneana y cavum faríngeo.

osteoblastos mostraban un aspecto «activo» con núcleos grandes y vesiculosos; sin embargo, no existía atipia celular franca, y el índice mitótico era bajo.

Con luz polarizada, aunque predominaba la disposición irregular de las fibras propias del hueso wobenoide, una delicada película periférica de hueso laminar podía observarse en muchas de las trabéculas.

A los catorce meses de la intervención se observó en el estudio tomográfico una recidiva a nivel de seno esfenoidal, siendo practicada la extirpación esta vez por vía paraorbitaria interna.

DISCUSION

TÉCNICA QUIRÚRGICA

Hoy en día están todos los autores de acuerdo en que el abordaje, tanto de las deformidades craneofaciales como de los tumores que invaden base de cráneo o techo de órbita, deben ser intervenidos conjuntamente por un neurocirujano y un cirujano maxilofacial, en un mismo tiempo quirúrgico, quedando ya lejanas las viejas ideas de hacerlo en dos tiempos (1).

El abordaje facial a los grandes tumores de cavum faríngeo y región pterigomaxilar se ha hecho por varias vías de acceso:

1. Vía transpalatina.
2. Vía paralateronasal.
3. Vía sublabial transmaxilar.
4. Vía transmandibular lateral.
5. Vía transcigomática.

En nuestra experiencia hemos utilizado en el caso de grandes tumores la extirpación temporal parcial del maxilar (SIERRA, 1980) (2) o total, incluyendo parte del malar (1), con excelentes resultados. La maxilectomía temporal libre tiene el inconveniente de que deben ser extraídas las piezas dentarias para

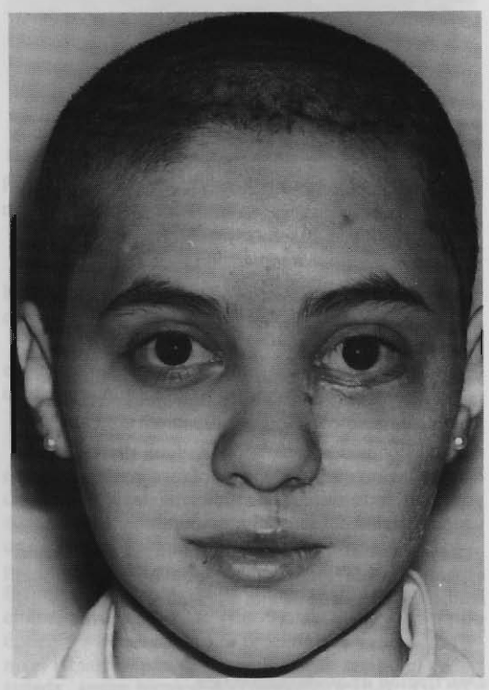

FIG. 10.—Aspecto postoperatorio a los quince días de la intervención, había desaparecido la protrusión ocular y se había recuperado gran parte del déficit visual.

FIG. 11.—Aspecto de la paciente a los dieciséis meses de la intervención; se aprecia ahora la cicatriz de la incisión paraorbitaria interna.

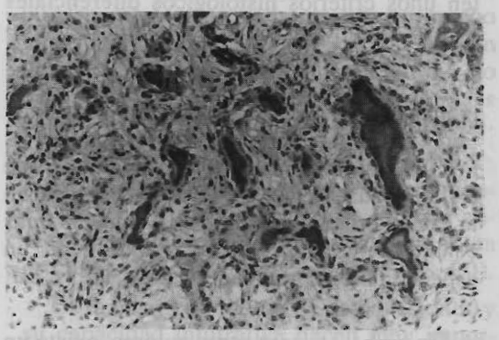

FIG. 12.—Microfotografía representativa del aspecto histológico de la lesión, trabéculas irregulares calcificadas aparecen inmersas en un tejido ricamente celular y rodeadas por un marcado ribete de osteoblastos activos (HE 120 x).

lograr un cierre hermético del maxilar implantado y además se puede alterar el ritmo del crecimiento del maxilar, en el caso de tratarse de enfermos jóvenes en los que no se

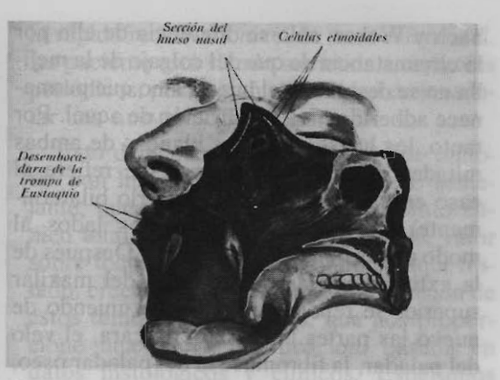

FIG. 13.—«Resección temporal u osteoplástica del maxilar superior», descrita por B. V. Langenbeck para la extirpación de los grandes fibroangiomas juveniles. (Del tratado de F. Krause, T. II pag. 138, lámina 71, año 1915).

FIG. 14.—Langenbeck propone en algunos casos la maxilectomía temporal pediculada bilateral, pudiéndose combinar con la luxación hacia arriba de toda la pirámide nasal, con lo que la exposición de la base del cráneo es completa. (Del tratado de F. Krause, T. II, pag. 138, lámina 71).

haya complicado el desarrollo. Por ello, en el caso aquí descrito, preferimos utilizar la técnica de B. V. LANGENBECK, denominada por él como «resección temporal u osteoplástica del maxilar superior». Esta técnica la hemos visto reseñada en el tratado de las operaciones quirúrgicas del profesor F. KRAUSE de Berlín (1915) (3), de cuyo libro reproducimos uno de sus grabados (figs. 13 y 14). Dice KRAUSE textualmente: «Esta intervención corresponde en sus detalles a la resección de maxilar superior de Dieffen-

bach y Weber; sólo se diferencia de ella por la circunstancia de que del colgajo de la mejilla no se desprende el hueso, sino que permanece adherido para la nutrición de aquél. Por tanto, los huesos y partes blandas de ambas mitades del maxilar superior (se refiere al caso en que sea necesario hacerlo bilateralmente) son reclinados hacia los lados al modo de las hojas de una puerta. Después de la extirpación, las dos mitades del maxilar superior se reponen en su sitio, uniendo de nuevo las partes blandas de la cara, el velo del paladar, la fibromucosa del paladar óseo, mediante sutura».

Esta técnica fue actualizada entre nosotros simultáneamente por PRIETO y HERNANDEZ en el Congreso de nuestra sociedad en Oviedo (1982) y publicada posteriormente (1983) por este último, al que corresponde el mérito de su difusión actual (4).

CURIONI presentó en París, a la vez que nosotros (1984), una técnica similar, que él denomina: «Smontaggio e rimontaggio della inframesostructtura mediante lembo maxillogeniano» (5) y posteriormente ha publicado cinco casos de angiofibromas rinofaríngeos intervenidos mediante esta técnica (6). Conviene tener en cuenta la posibilidad de dislocación de la pirámide nasal hacia arriba, que describió LANGENBECK para tumores de la base de cráneo centrales y de gran tamaño, ya que asociado esto a la maxilectomía pediculada conseguimos una exposición completa de toda la base del cráneo.

Los detalles de la técnica son los clásicos de la resección del maxilar, si bien se deja el colgajo de piel, músculo y mucosa vestibular sin depegar el maxilar. No consideramos necesaria la ferulización del maxilar superior y en los casos que hemos intervenido, con los puntos de osteosíntesis a nivel alveolar, maxilomalar y maxilonasal, es suficiente para la buena consolidación y formación del callo óseo.

La traqueostomía, en este caso, no la hemos realizado previa a la cirugía y no consideramos que sea indicación por motivos de la técnica, aunque también considera HERNANDEZ que está indicada por otras razones en algún enfermo concreto.

La denominación que actualmente proponemos para esta técnica, tal como propusimos en el Congreso de París (1984), es la de MAXILECTOMIA TEMPORAL PEDICULADA (7).

FIBROMA OSIFICANTE

Alrededor de las lesiones fibroóseas benignas, que afectan a los maxilares, existe una considerable confusión, derivada en parte del hecho de no que hay uniformidad de criteros para su diagnóstico (WALDRON, 1985) (8).

Así, mientras para algunos autores la displasia fibrosa (DF) y el fibroma osificante (FO) no podrían ser diferenciados histológicamente (9, 10, 11, 12, 13), otros consideran sinónimo el término osteoblastoma o fibroma osificante (LICHTENSTEIN) (14), o bien identifican el osteoblastoma con el FO agresivo, como HAMMER (15).

Entre la DF y el FO, además de las diferencias clínicas y radiológicas (9, 16), existen unos criterios histológicos diferenciales que son admitidos en la actualidad por muchos autores, como BARNES, HUROS, WALTER y HAMMER (15, 16, 17, 18) y que son: la presencia de un marcado ribete osteoblástico y hueso lamelar en la periferia de las trabéculas del fibroma osificante, mientras que estarían ausentes o serían muy escasos en la DF. Por otra parte, el estroma es más celular en el FO, mientras que tiene un aspecto laxo, carente de patrón en la DF (15, 16).

Sin embargo, para otros autores, existe un amplio ramo de posibilidades morfológicas en la DF y el FO y no admiten una diferencia histológica tan rígida (8).

Por otra parte, la confusión terminológica con el osteoblastoma deriva de la literatura antigua (14) y creemos que en la actualidad es injustificada, puesto que el osteoblastoma benigno tiene un aspecto histológico suficientemente característico como para permi-

tir su fácil distinción respecto del grupo de lesiones que nos ocupan (10, 17).

En la actualidad, la tendencia más extendida es la de considerar separadamente la DF como lesión derivada del hueso medular maxilar, de las lesiones derivadas del ligamento periodontal (19) denominadas fibroma cementante (FC), fibroma cementoosificante (FCO), y fibroma osificante (FO) según la proporción de hueso, cemento y tejido fibroso que predomine en ellas, y consideradas variantes morfológicas de un mismo proceso (8, 15, 16, 17).

También se consideran derivados del ligamento periodontal el grupo de cementomas (8, 19), constituido por el cementoma gigantiforme, cementoblastoma y displasia cementante periapical, cuyas características clínicas e histológicas permiten diferenciarlos sin dificultad (16) del grupo de lesiones fibroóseas que estamos tratando.

El FC, FCO y FO son lesiones bien circunscritas, a diferencia de la DF, y responden bien a resecciones conservadoras, mostrando un curso clínico benigno, sin tendencia a recurrir (15). Sin embargo, en ciertos casos, lesiones histológicamente similares pueden mostrar un comportamiento mucho más agresivo; esto ocurre generalmente en pacientes jóvenes, especialmente por debajo de los cuarenta años y en su mayoría antes de los veinte, por lo que se les ha denominado: «fibroma osificante agresivo o juvenil».

Histológicamente, a pesar de su apariencia de gran actividad celular, la falta de atipia franca y el bajo índice mitótico permiten establecer su carácter benigno (15, 18, 20).

El rápido crecimiento de estas lesiones y su capacidad infiltrativa hacen muy importante su correta evaluación histológica, a fin de no malinterpretarlas como sarcomas osteogénicos (20).

El caso clínico aquí reseñado, diagnosticado de FO, presentaba unas características clínicas de marcada agresividad local no sólo por el tamaño alcanzado, sino por haber destruido planos óseos (etmoides, ala mayor del esfenoides); ello se ha visto confirmado por la rápida recidiva a nivel de seno esfenoidal. La paciente está siendo sometida a controles periódicos, por la gran posibilidad de presentar una nueva recidiva.

Esto demuestra, una vez más, que tumores con histología hasta cierto punto semejante, pueden tener un comportamiento clínico totalmente diferente, y esto tiene valor sobre todo en el grupo de tumores aquí tratado; creemos que se impone una revisión de estos tumores y displasias, que nos proporcione una nueva clasificación, basada en datos histológicos y clínicos. Esperamos poder aportar en breve nuestro criterio sobre esta materia.

RESUMEN

Se presenta un caso de fibroma osificante agresivo en el que debido a su extensión fue necesario un abordaje combinado transfacial y transcraneano. Se exponen las ventajas de la maxilectomía temporal pediculada y las características histológicas del fibroma osificante.

SUMMARY

A case of aggressive ossifying fibroma is presented. Due to big extension a transfacial and transcraneal combined approach was necessary. The advantages of the pediculated temporary maxilectomy and the clinical and hystopathologycal features of ossifying fibroma are described.

BIBLIOGRAFIA

1. MARTINEZ-LAGE, J. L.: «Bony reconstruction in the orbital region». *Ann. Plast. Surg.*, 7: 464-479, 1981.
2. SIERRA, I., y VAZQUEZ, C.: «Cirugía y abordaje del cavum faríngeo». *Act. ORL Esp.*, 31: 549-552, 1980.
3. KRAUSE, T.: «Tratado de las operaciones quirúrgicas». Edit. Calleja Fernández, Madrid, 1915.
4. HERNANDEZ ALTEMIR, F.: «Desarticulación temporal pediculada a mejilla del maxilar superior(es) como vía de abordaje transfacial a las regiones fundamentalmente retromaxilares y

para otras indicaciones». *Rev. Iberoam. Cir. Oral y Maxilof.*, 5: 13, 81-102, 1983.

5. CURIONI, C.; PADULA, E.; TOSCANO, P., y MARAGGIA, A.: «The maxilo-cheek flap; a method of dismantling and reassembling the infra-meso-structure». Europ. Assoc. for Maxillofac. Surg., 7th. Congress, Paris 1984. Abstracts p. 17.
6. CURIONI, C.; PADULA, E.; TOSCANO, P., y MARAGGIA, A.: «Gli angiofibromi del rinofaringe: Considerazioni su una nuova metodica di smontaggio e rimontaggio della inframesostruttura». *Chir d. Testa e Collo,* 1: 47-56, 1984.
7. MARTINEZ-LAGE, J. L., ACERO, J., y LORENZO, F.: «A way of approaching the big tumors of the pterigomaxilar region». Europ. Assoc. for Maxillofac. Surg. 7th. Congress. Paris 1984. Abstracts, p. 18.
8. WALDRON, C. A.: «Fibro-osseous lesions of the jaws». *J. Oral Maxilof. Surg.*, 43: 249-262, 1985.
9. LUCAS, R. B.: «Pathology of tumors of the oral tissues». 4th. Ed. Churchill Livingstone Edinburhg., pp. 395-407, 1984.
10. DAHLIN, D. C.: «Bone tumors». 2nd. ed. Springfield. Illinois, Charles C. Thomas, pp. 238-241, 1967.
11. PINDBORG, J. J.: «Fibrous dysplasia or fibro-osteoma. Report of a case». *Acta Radiol.*, 36: 196-204, 1951.
12. WALDRON, C. A.: «Fibro-osseous lesions of the jaws». *I. Oral Surg.*, 28: 58-64, 1970.
13. WALDRON, C. A., y GIANSANTI: «Fibro-osseous lesions of the jaws. A clinical-radiologic-histologic review of sixty-five cases. Part. I: Fibrous displasia of jaws». *Oral Surg.*, 35: 190-201 1973.
14. LICHTENSTEIN, L.: «Bone tumors». 4th. ed. St. Louis, C. V. Mosby Co., 1972.
15. HAMMER, J. E.; SCOFIELD, H. H., y CORNYN, J.: «Benign fibro-osseous jaw lessions of periodontal membrane origin. An analisis of 249 cases». *Cancer,* 22: 861-878, 1968.
16. BARNES, L.: «Surgical pathology of the head and neck». Marcel Dekker Inc. Edit. New York, 1985.
17. HUROS, A. G.: «Bone tumors, diagnosis, treatment and prognosis». W. B. Saunders Co. Philadelphia, 1979.
18. WALTER, J. M.; TERRY, B. C.; SMALL, E. W.; MATTESON, R. S., y HOWELL, R. M.: «Aggresive ossifying fibroma of the maxilla: Review of the literature and report of case». *J. Oral Maxilofac. Surg.*, 37: 276-286, 1979.
19. WALDRON, C. A., y GIANSANTI, J. S.: «Benign fibro-osseous lesions of the jaws: A clinical-radiologic-histologic review of sixty-five cases. Part II: Bening fibro-osseous lesions of periodontal ligament origin». *Oral Surg.*, 35: 340-350, 1973.
20. REAUME, C. E.; SCHMID, R. W., y WERLY, R. K.: «Aggressive ossifying fibroma of the mandible». *J. Oral Maxilof. Surg.*, 43: 631-635, 1985.