TRATADO DE LAS OPERACIONES QUIRÚRGICAS

PARA MÉDICOS Y ESTUDIANTES EN FORMA DE HISTORIAS CLINICAS

POR EL PROFESOR

DOCTOR FEDOR KRAUSE

Consejero médico, Director Jefe del Hospital Augusta, de Berlín.

CON LA COLABORACIÓN DEL

DOCTOR EMIL HEYMANN

Jefe Médico de dicho Hospital

PRIMERA PARTE

GENERALIDADES :: CIRUGÍA DE LA CABEZA

Con 290 grabados en dos ó más colores.

CASA EDITORIAL
SATURNINO CALLEJA FERNANDEZ
FUNDADA EN EL AÑO 1876.
CALLE DE VALENCIA, NÚM 28
MADRID

1914

Operación radical de la sinusitis maxilar supurada doble, según Partsch.

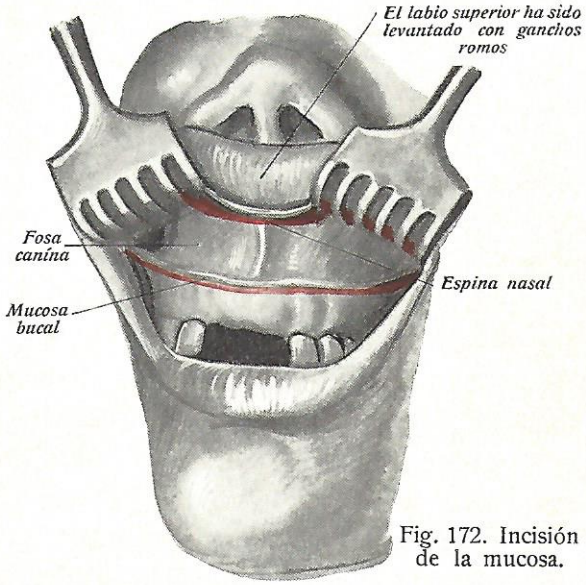

Fig. 172. Incisión de la mucosa.

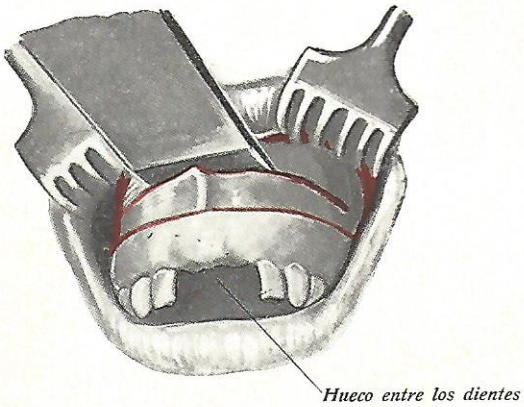

Fig. 173. Abertura del tabique óseo nasal con el escoplo.

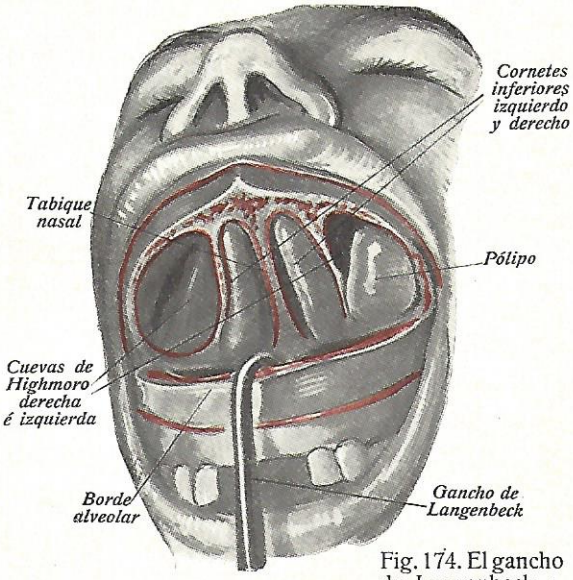

Fig. 174. El gancho de Langenbeck atrae hacia abajo el borde alveolar desprendido.

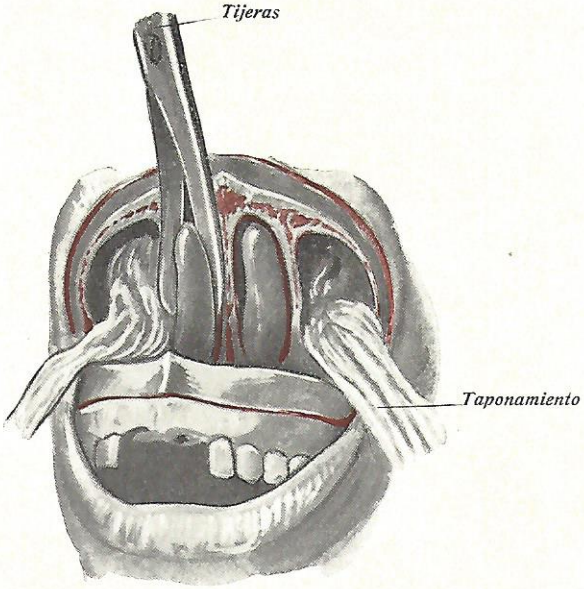

Fig. 175. Resección del cornete inferior derecho.

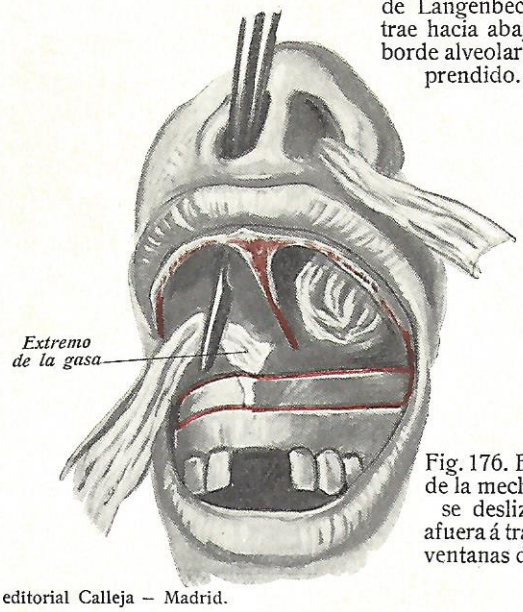

Fig. 176. El extremo de la mecha de gasa se desliza hacia afuera á traves dé las ventanas de la nariz.

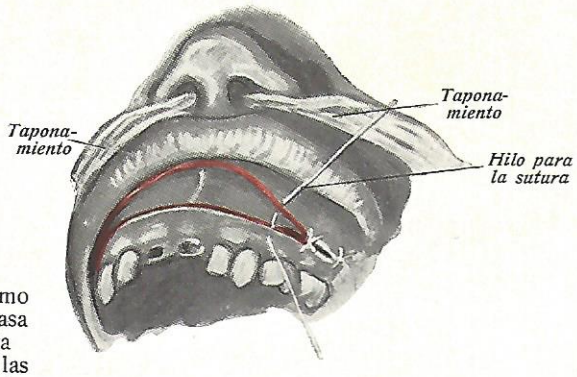

Fig. 177. Sutura mucoso-perióstica.

Casa editorial Calleja – Madrid.

puede ser necesario abrir ambos senos con el objeto de realizar una amplia inspección ocular. El siguiente caso puede servir de ejemplo para la demostración del método de *Partsch*. La magnitud de la intervención está compensada por la seguridad de que puede extirparse todo tejido morboso, obteniéndose la curación á pesar de la extensa sección ósea sin ninguna cicatriz exteriormente visible ni deformidad alguna de la cara.

Una muchacha de veinte años, desde varios antes, y á pesar de haber sido tratada mucho tiempo por un médico especialista, padecía un empiema bilateral de las cuevas de Highmoro, el cual le produjo violentas molestias, sobre todo dolores de cabeza, accesos asmáticos y frecuente sensación nauseosa. Para curarla se hizo la abertura bilateral de los senos maxilares según Partsch. Durante la operación la enferma estuvo en posición semisentada; se levantó la espalda poniendo debajo de ella un grueso cojinete, y la cabeza se echó hacia atrás.

Después que se hubo levantado el labio superior con ganchos de dientes romos é incindido la mucosa en dirección trasversal y exactamente en el punto de transición entre la eminencia alveolar y el labio (fig. 172) se seccionó inmediatamente por encima de la espina nasal con el escoplo más ancho de que disponíamos la pared anterior del maxilar superior en ambos lados, de delante á atrás, prolongando la incisión ósea lateralmente hasta la apófisis pterigoides. Asimismo se seccionó el tabique nasal óseo desde la espina (fig. 173). La eminencia alveolar perforada, juntamente con el paladar óseo, se desprendió con el escoplo, y se separó fuertemente hacia abajo con el garfio de Langenbeck (fig. 174). Después pudo detenerse inmediatamente la hemorragia (que por cierto al principio había sido bastante copiosa) mediante la introducción de tiras de gasa en las cuevas de Highmoro, fácilmente accesibles. En el antro izquierdo se halló un gran pólipo, que se cogió por su pedículo y se arrancó por torsión; asimismo se extirpó toda la mucosa con la cucharilla cortante, y la cavidad se taponó de nuevo con gasa viofórmica. En la cueva de Highmoro derecha no se pudo encontrar ningún pólipo; pero la mucosa estaba igualmente muy engrosada é inflamada y cubierta con pus, así que hubo que quitarla con la cucharilla cortante. Después se rellenó también esta cavidad con gasa viofórmica, y para obtener una amplia comunicación de ambas cuevas de Highmoro con la nariz se desprendieron con pinzas y con tijeras los dos cornetes inferiores, que estaban muy inflamados (fig. 175), desprendiendo asimismo mediante el escoplo y las cizallas la pared nasal lateral, la cual contenía la vía de comunicación desde el seno maxilar á la nariz.

Después de haber raspado con la cucharilla cortante en ambos lados todas las bolsas y sinuosidades de la mucosa inflamada de las cuevas de Highmoro, sobre todo en la base, se taponaron cada una con una tira de gasa viofórmica, cuyos ex-

tremos se llevaron hacia afuera á través de los agujeros de las paredes nasales laterales, y se sacaron por las aberturas nasales correspondientes (fig. 176).

Por último, la lámina palatina del maxilar superior seccionada fué rechazada hacia atrás mediante el garfio de Langenbeck, y para favorecer la hemostasia se comprimió fuertemente hacia arriba. Una vez cohibida la hemorragia se unieron la mucosa y el periostio mediante ocho puntos de sutura entrecortada hecha con seda. Como en este caso faltaban los dos incisivos, también la eminencia alveolar pudo cogerse con dos suturas.

Al segundo día después de la operación se empezó á sacar los tapones, y cinco días más tarde se habían extraído completamente de ambas aberturas nasales. Primero se evacuó por la nariz durante varios días una secreción de color sanguinolento; pero desapareció después de algunos lavados con solución caliente de ácido bórico. Pasadas unas dos semanas desapareció la sensación de compresión en ambos maxilares superiores que había al principio. La enferma quedó completamente curada.

Abertura del seno frontal.

Aunque no tan frecuentemente como en la cueva de Highmoro, se observa una retención de pus en el seno frontal. Esto se explica por la circunstancia de que en el último son más favorables las condiciones de evacuación, pues su canal de salida conduce desde el punto más declive en línea recta hacia abajo á la fosa nasal.

Puede haber indicación de intervención quirúrgica si, á causa de la oclusión de este conducto de salida, la retención purulenta provoca síntomas amenazadores. Como tales hay que considerar en casos *agudos,* además de la fiebre alta que acompaña á los empiemas consecutivos á enfermedades infecciosas, y sobre todo á la influenza, el dolor de cabeza intenso, y en casos muy raros la propagación de la supuración á la vecindad. La última complicación puede conducir á una meningitis purulenta ó al flemón orbitario. Aunque ambos son fenómenos consecutivos raros de los empiemas agudos, sin embargo, hay que temerlos mucho á causa del pronóstico mortal.

La supuración *crónica* del seno frontal se distingue casi siempre por la circunstancia de que se exacerba periódicamente y desaparece de nuevo; puede existir durante muchos meses sin producir trastorno alguno, pero las molestias empiezan de nuevo de modo muy violento si á causa de un catarro insignificante ó de una angina leve las mucosas del conducto nasal y del seno frontal se inflaman ó impiden la salida de la secreción. Entonces se producen los mismos trastornos que en el empiema agudo, y sólo puede estableceree el diagnóstico en el intervalo por la cir-

TRATADO DE LAS OPERACIONES QUIRÚRGICAS

PARA MÉDICOS Y ESTUDIANTES EN FORMA DE HISTORIAS CLÍNICAS

POR EL PROFESOR

DOCTOR FEDOR KRAUSE

Consejero médico, Director Jefe del Hospital Augusta, de Berlín

CON LA COLABORACIÓN DEL

DOCTOR EMIL HEYMANN

Jefe Médico en dicho Hospital

TOMO SEGUNDO

CIRUGÍA DE LA CABEZA

Con 356 grabados y láminas en colores.

1915

Resección osteoplástica bilateral del maxilar superior.

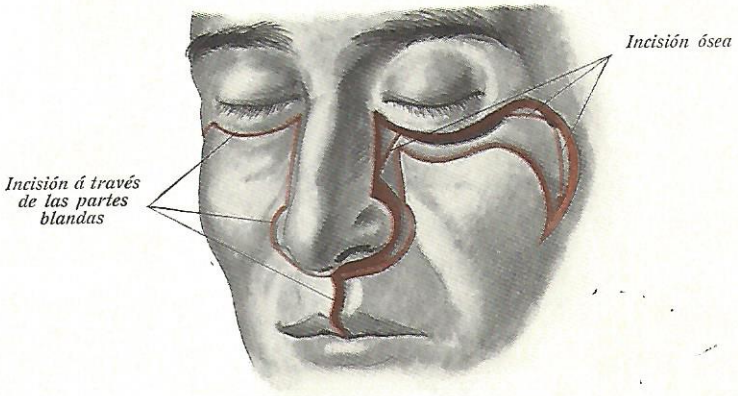

Fig. 314. Incisiones necesarias para la resección.

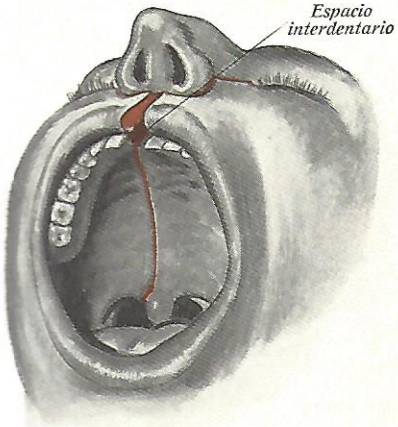

Fig. 315. Incisión en el paladar.

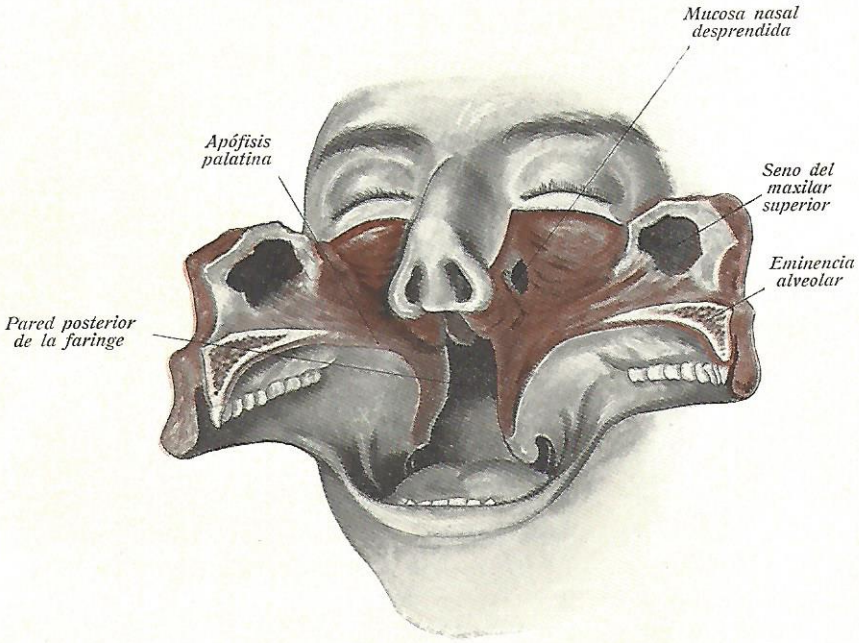

Fig. 316. Separación de ambas mitades del maxilar.

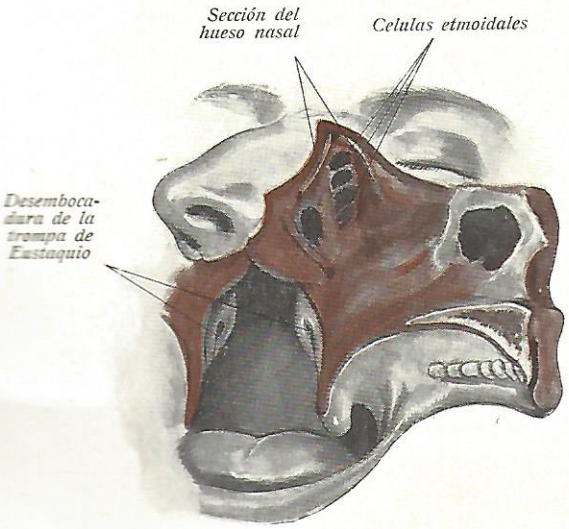

Fig. 317. Sección del hueso nasal y desviación de la nariz.

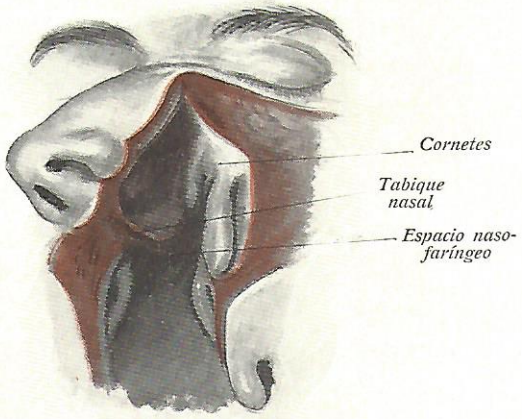

Fig. 318. El espacio naso-faríngeo queda al descubierto.

Casa Editorial Calleja – Madrid.

Intervenciones quirúrgicas en la faringe.

(Láminas 71 y 72.)

Como ya hemos indicado, por medio de la incisión trasversal de la mejilla y la resección osteoplástica del maxilar inferior se logra fácil acceso para las intervenciones quirúrgicas, no sólo a la porción posterior de la cavidad bucal, sino también a la parte media de la faringe. Como se demostró en algunos ejemplos, ciertos tumores de las amígdalas o de los pilares palatinos que se extienden a la parte bucal de la faringe, la *meso-faringe*, pueden extirparse de este modo con bastante claridad. También la pared faríngea lateral y posterior a este nivel puede dominarse mejor desde la cavidad bucal amplificada. Por otra parte, el espacio obtenido por medio de los métodos indicados no es suficiente cuando han de descubrirse las porciones superior nasal o la porción inferior laríngea de la faringe, la epifaringe y la hipofaringe. Con objeto de obtener acceso suficiente a la epifaringe para la extirpación radical de neoplasias, son necesarias extensas incisiones auxiliares por el maxilar superior, el paladar o la nariz, y la mayor dislocación posible de los huesos y tejidos blandos seccionados. Por otra parte, para llegar a la hipofaringe hay que hacer incisiones auxiliares desde el cuello y la región del hueso hioides, y la sección lateral de la musculatura faríngea.

ABERTURA DE LA EPIFARINGE

(Lámina 71.)

El acceso más amplio al espacio naso-faríngeo es el que permite el método, introducido por B. v. Langenbeck, de la *resección temporal u osteoplástica del maxilar superior,* en unión con el levantamiento o la dislocación lateral de la nariz. Esta intervención corresponde en sus detalles a la resección del maxilar superior de Dieffenbach y Weber, como se ha descrito en la parte correspondiente; sólo se diferencia de ella por la circunstancia de que el colgajo de la mejilla no se desprende del hueso, sino que permanece adherido para la nutrición de aquél. Por lo tanto, los huesos y partes blandas de ambas mitades del maxilar superior son reclinados hacia los dos lados (figuras 314 y 316) en forma de las hojas de una puerta, y la nariz hacia arriba, después de la sección de los huesos nasales y del tabique óseo (fig. 317). Mediante esta cruenta y extensísima operación se consigue descubrir, no

sólo la bóveda del espacio naso-faríngeo y el plano inferior de la base craniana, sino también todas las cavidades secundarias vecinas (fig. 318), y pueden extirparse los tumores que tienen su origen en la base craniana o en otros sitios de la epifaringe. Después de su extirpación, las mitades del maxilar superior, así como la nariz, se reponen en su sitio correspondiente, uniendo de nuevo las partes blandas de la cara, el velo del paladar y la cubierta muco-perióstica del paladar óseo por sutura, mientras que no hay necesidad de suturar los huesos seccionados. E. v. Bergmann indica que la deformidad de los enfermos operados por él con este método es insignificante, y recomienda que a tan peligrosa intervención preceda la traqueotomía con la cánula de tapón y la ligadura de una, o, en caso necesario, de ambas arterias carótidas externas; pero la hemorragia puede dominarse también mediante taponamiento después de cada tiempo operatorio.

La resección osteoplástica de ambos maxilares superiores está indicada para extirpar los *tumores típicos naso-faríngeos* que se desarrollan desde la bóveda faríngea en la epifaringe; teniendo éstos ciertas particularidades características que facilitan su diagnóstico y diferenciación con seguridad suficiente respecto a otras neoplasias de la base craniana y del interior de las cavidades que contienen aire.

Según E. v. Bergmann, casi todos se observan en la edad juvenil, entre los catorce y los veinticinco años; a causa de la sustancia fundamental de tejido conjuntivo, tienen consistencia muy sólida, y proliferan desde la apófisis basilar del occipital en las cavidades secundarias de la nariz. Teniendo una cápsula sólida, y estando cubiertos también por la mucosa faríngea, por lo general no sangran espontáneamente ni al contacto con el dedo explorador. Sólo cuando, avanzando su desarrollo, se destruye y ulcera la mucosa pueden producirse hemorragias abundantes, sobre todo al estornudar o al toser. Mientras que al principio la neoplasia queda limitada al espacio naso-faríngeo, más tarde crecen sus ramificaciones y apéndices, rechazando el hueso y las partes blandas hacia la cavidad nasal y la fosa ptérigo-maxilar. Desde aquí pueden penetrar en la cavidad del maxilar superior, en la de la órbita, y por el agujero rasgado en la cavidad craniana, produciendo todos los fenómenos de los tumores de estos espacios.

En general se consigue hacer el diagnóstico más prematuramente, y mediante la rinoscopia se comprueba la plenitud de la epifaringe con masas tumorales tan pronto como sobrevienen los primeros trastornos catarrales por parte de la nariz, o los de la respiración, los de la deglución y las dificultades del lenguaje. Con el dedo debe palparse además la superficie sólida, abollada y cubierta de mucosa del tumor en el espacio faríngeo superior, siendo dato importante para la extirpación el espacio intermedio entre el tumor y la pared posterior faríngea. Casi siempre es movible toda la formación desde este sitio, aunque en grado moderado. En los casos

avanzados el paladar es empujado tanto hacia adelante, que no es posible cerrar la boca, llegando a hacerse prominentes las partes blandas de la cara por encima o por debajo del arco zigomático, a causa del crecimiento de la masa tumoral que las rechaza desde la profundidad.

Además de estas neoplasias adherentes de ancha base se observan en la epifaringe *pólipos fibrosos pediculados* que se desarrollan desde el borde de una coana, y cuyo extremo libre, engrosado en forma de maza, penetra en la faringe. Pero aún son mucho más raros en esta región los *teratomas*, *lipomas submucosos* y otros tumores benignos. Los *sarcomas* en la epifaringe no son tan raros. Estos tumores se comportan al principio de modo muy parecido a los fibromas naso-faríngeos ya descritos; pero más tarde se diferencian de ellos por su crecimiento, que invade los huesos y las partes blandas. A causa de las modificaciones regresivas de su superficie, las neoplasias sarcomatosas tienen también tendencia a las hemorragias y a la ulceración saniosa, y rara vez faltan las metástasis prematuras en los ganglios linfáticos vecinos. Bergmann ha demostrado además que los tumores extensos de crecimiento rápido de la epifaringe en el primer decenio de la vida, y en los adultos más allá de los treinta años, suelen ser sarcomas casi con seguridad, mientras que los fibromas verdaderos no se observan en la primera infancia; pero en años consecutivos se detienen en su desarrollo, y hasta llegan a desaparecer. Más raros aún que los sarcomas son los *carcinomas de la epifaringe*, los cuales proceden siempre de la mucosa o de los tejidos glandulares.

Métodos conservadores para la abertura del espacio naso-faríngeo.

Si el pequeño tamaño de un tumor naso-faríngeo no parece estar en relación con la extensa operación previa que representa el levantamiento temporal del maxilar superior, se elige otro de los varios métodos indicados para la abertura de este espacio, dependiendo la elección del resultado del reconocimiento. En este sentido son decisivos el asiento y la extensión del tumor, su origen y su desarrollo, la anchura de su pedículo, y sobre todo su malignidad o benignidad.

En los tumores limitados a la epifaringe y a una de las mitades de la cavidad nasal, a veces basta el procedimiento por la vía bucal, indicado por Gussenbauer. El velo del paladar, por regla general rechazado fuertemente hacia abajo por la neoplasia, se incinde en la línea media, y después se reseca el paladar óseo por debajo del periostio hasta el reborde alveolar. E. v. Bergmann (1) dice que ya en el año 1870, después de la simple incisión solamente del velo del paladar consiguió desprender un pólipo naso-faríngeo pediculado. La resección en la lámina palatina

(1) *Handbuch der prakt. Chirurgie.* 3. Auff. Stuttgart, 1907.

facilita considerablemente la inspección y el acceso. Cuando la extirpación está terminada se deja en el lecho tumoral un tapón de gasa, cuyo extremo se saca al exterior por la nariz. Como en la operación de la fisura palatina, la herida del paladar se cierra inmediatamente por sutura exacta; sólo cuando la hemorragia es muy violenta aconseja E. v. Bergmann hacer la sutura más tarde.

M. Hoffmann (1) ha recomendado la *faringotomía suprahioidea* según v. Hacker como operación previa para la extirpación de tumores naso-faríngeos. Según dicho autor, después de la sección trasversa de las partes blandas cervicales por encima del hueso hioides la claridad es tan completa como con los métodos autoplásticos.

Hoffmann indica como esencial la insignificancia de la hemorragia, la desaparición de la cicatriz consecutiva debajo del mentón, y la conservación de los músculos cervicales laterales, tan importantes para la deglución. Para obtener acceso libre a la base craniana debe separarse la pared faríngea, lo cual se consigue en alto grado a causa de su extensibilidad. Si el velo del paladar constituye un obstáculo, se incinde como en el método de Gussenbauer en la línea media, y lo mismo el paladar óseo, conservando su cubierta perióstica.

Como método que da la menor claridad de todos se considera la abertura del espacio óseo naso-faríngeo desde delante mediante la *resección temporal de los huesos nasales*, aun cuando la resección de éstos se complete con la de las partes óseas vecinas. Sobre la técnica del levantamiento temporal de la nariz según v. Bruns hemos dicho ya lo concerniente en el párrafo destinado a tratar de la vía nasal para llegar a la hipófisis (véase tomo primero). Otros métodos en que sólo la región superior de la nariz es resecada de manera osteoplástica (Linhart, Killian) dan acceso aún menos libre, y, por lo tanto, sólo se emplean como operaciones previas para la extirpación de fibromas claramente pediculados cuando se trata de colocar en la base del pedículo un instrumento o el asa galvanocáustica.

Mucho más claro se hace el campo operatorio por la resección osteoplástica de toda la apófisis alveolar, según Partsch; procedimiento cuya técnica y ventajas se han descrito ya detenidamente en el párrafo dedicado a la abertura de ambas cavidades del maxilar superior (véase tomo I). Rocher aconseja proceder de manera parecida, con la diferencia de que incinde el labio y la apófisis alveolar del maxilar junto con la lámina palatina en la línea media, y al separar las dos mitades interrumpe su continuidad con la apófisis pterigoides. Pero también el empleo de estos dos métodos queda reducido principalmente a la extirpación de los tumores que desde la epifaringe se han extendido a la cavidad nasal y a la del maxilar superior.

(1) M. Hoffmann: *Centralblatt für Chirurgie*, 1907, núm. 31, tomo 18.