ESTOMA

REVISTA MÉDICA DE ESTOMATOLOGÍA Y PROFILAXIS

Volumen III Num. 1

ESTOMA

REVISTA MÉDICA DE ESTOMATOLOGÍA Y PROFILAXIS

publicación trimestral

DIRECTOR
Y
COORDINADOR TERRITORIAL
ELISARDO PARDOS BAULUZ
Pº. Sagasta, 14
ZARAGOZA-6

CONSEJO EDITORIAL
JUNTA DIRECTIVA DEL ILUSTRE COLEGIO
DE ODONTÓLOGOS Y ESTOMATÓLOGOS
DE LA VI REGIÓN

VOLUMEN III 1983 Número 1

REDACCIÓN Y ADMINISTRACIÓN
COLEGIO DE ESTOMATÓLOGOS
C/. Arquitecto Yarza, 3
ZARAGOZA-8

暂时使面颊带蒂分离上颌骨作为经脸途径入路上颌后部区域及运用于其它适应症（上颌翼途径）的一个新技术

堂·弗朗西斯科·埃尔南德斯·阿尔特米医学博士
(Dr. Don Francisco Hernández Altemir)
萨拉戈萨市何塞·安东尼医院口腔及颌面外科主任

在外科技术上存在很多难以接近的领域，很多时候接近这些领域要以切断或损害其相邻构造为代价。在我们专业中，这种情况发生于需要探查上颌后部、翼、筛骨、鼻咽、蝶窦、斜坡、颅底的某些部分，特别是那些正好位于翼突后面的部位、眶下的部位、副上颌的外部空间（翼下颌部位）和内部空间（鼻腔及相邻构造）。如果采用我们的技术，到这些部位的通达性将大大改善，而且还有一个好处，就是不会造成任何不可挽回的损害和切断，还可将此技术用于别的目的，我们将在后文中提到。此外，很重要的是此技术可以在上颌骨两侧同时进行，使脸中部打开如同一本书，这样可以在脸的纵深部毫无障碍地工作。

技术描述

患者全身麻醉，预先依照病理学行鼻气管插管或气管切开术。患者仰卧，暂时缝合外眼角。事先做好标记，从上唇唇红切开，沿着外突起几乎垂直向上，使这侧的人中可以动手术，到鼻唇沟，在这里横切，绕着鼻翼向上，理论上平行于角动脉和角静脉，并且正好在

它们上面，超过并保留内眼角，横向直至颧颌结合处，在此轻微弯曲。在牙槽额的纤维粘膜处需要在中间的齿龈突缘竖着切开皮肤，环绕着鼻下，并绕着鼻翼。此时做最后一个切口，事先告知麻醉师用比例合适的血管收缩剂浸润上腭的纤维粘膜，从犬牙或尖牙的齿龈腭部分切开直至本侧的结节后部。完成前面提到的第一个皮肤切开，开始分开上唇，使皮肤切口上的相邻的骨质构造暴露出来：颞颧结合处、眼眶的外侧壁和内侧壁、眶底和眼眶突缘、按照切骨术描绘将是上颌骨额突直到额颌缝的相近部位，紧挨着前泪骨脊前面和鼻颌缝，使骨头的表面部分尽可能暴露出来，直到梨状孔。此时，从鼻根至鼻外面尽量宽广地剥离鼻粘膜，使它在完成切骨术时不致于受伤，并且方便分离上颌骨。骨质表面已经暴露后，按照以下顺序进行切骨术：首先，在颧颞结合处竖切，然后在外眼眶突缘中间横切。接下来进行眶内切骨术，位于眼眶突缘几毫米，从眼眶的外侧壁沿眶底直到额颌部位，仿效切骨术的图就是上颌骨额突，找到泪管，切骨术沿着鼻颌结合处下降到梨状孔侧面最高处，到此中断。此时，进行我们提过的第二次切开，这就是前面解释过的齿龈腭，这样可以使腭纤维粘膜从尖牙区域的齿龈腭部分到后鼻柱部分分离，留有宽裕地超过这个部位，这样可以轻易到达要施行手术这侧的腭表面。接下来的切骨术在侧切牙的末梢部位从牙槽额的前庭开始，直到后腭脊平行线和理论上的鼻中隔位置。第三个也是最后一个切骨术利用结节后部切口用弯凿分开翼上颌或者进行翼上颌切骨术。上颌骨被常用的方法进行脱位。紧贴着眶底，拉上颌骨，可以看到眶下神经，有必要识别并标记它以便于后期缝合，因为要分开它。用无创丝线在每端缝一针做标记。脱位的上颌骨在颧颞缝处连着脸颊及它理论上的转轴，连着的地方有血液循环，上颌骨也依赖于此。在众多血管中，最重要的支脉有脸部动脉和脸部横向动脉。在脸颊处有大量并且很复杂的血管丛，即使绑住相应一边的外部颈动脉也很难看到不流血的区域。开始在后腭孔处分离上颌骨之前，腭动脉通过借助凿子进行的切骨术离开了它的骨的路径，这样，保留了纤维粘膜的动脉蒂，我们的保守作法可以避免给大部分的构造带来更大的危险，这样做只有好处。用浸了生理盐水的纱布保护并固定脱位的整体，使它避免不必要的暴露。这样，我们很容易就能到达以下部位，例如：翼下颌、上颌后、鼻咽、鼻腔的对

应构造、蝶窦、筛骨、眶下、颞骨、颧骨。我们可以在这些部位采用外科技术切除各种肿瘤，或者进行各种手术。这样，翼后部位很容易到达，一些颅底的部位也一样，比如孔洞和凹槽区，是一级血管和神经构造经过的地方。蝶窦很容易到达，通过它可以到达垂体部位，斜坡也很容易到达。这个技术的应用很可能随着时间变得更广泛。

前述的过程可以在两侧进行，使脸部打开如同一本书，只留下鼻背和鼻的中部构造，腭的中部构造和四颗门牙，近似于前颌骨。这些构造之后可以用来做参照，使脱位的上颌骨正确复位和固定。自不用说在两侧采用此技术时，要完全分开腭纤维粘膜，以及为了使另一侧上颌骨脱位，要在另一侧重复我们前述的步骤。可能在两侧施行此技术将是例外的，以后我们会知道。

图解: “暂时使面颊带蒂分离上颌骨作为经脸途径入路
上颌后部区域及运用于其它适应症（上颌翼途径）的一个新技术”

图1.– 如何从根本上到达上颌后、眶下、筛骨、翼上颌等部位，既不造成严重的切断，又能获得一个宽广的手术空间?

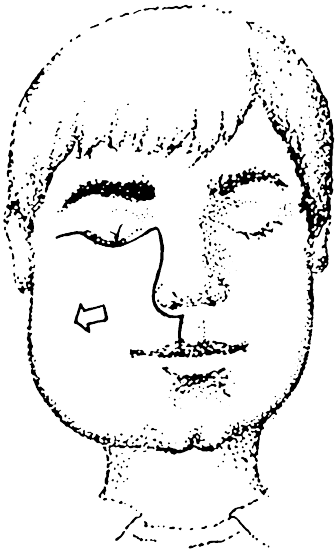

图2.– 切开。

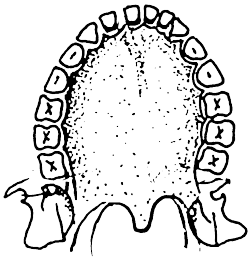

图3.– 在腭的纤维粘膜处切开。

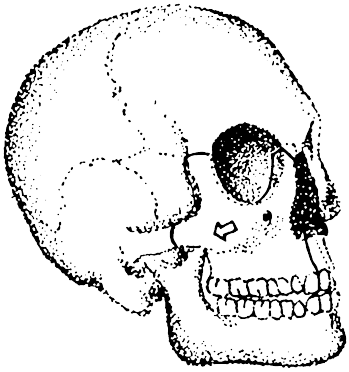

图4.– 骨切开术。

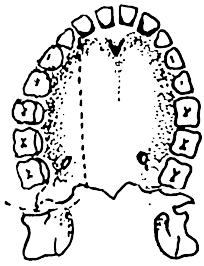

图5.– 骨切开术。

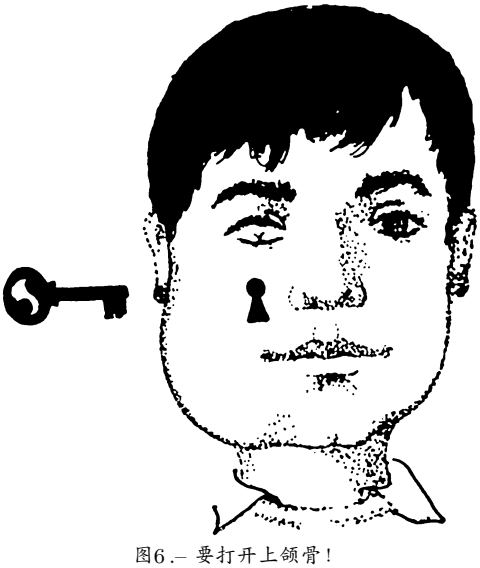

图6.— 要打开上颌骨！

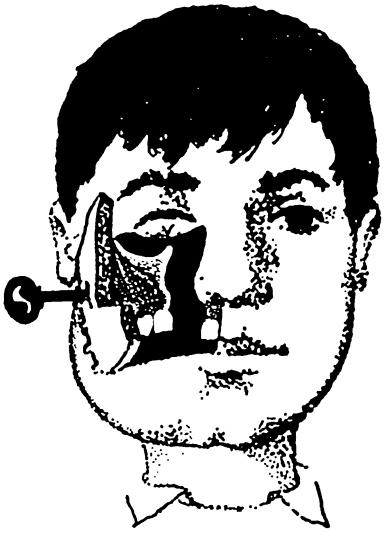

图7

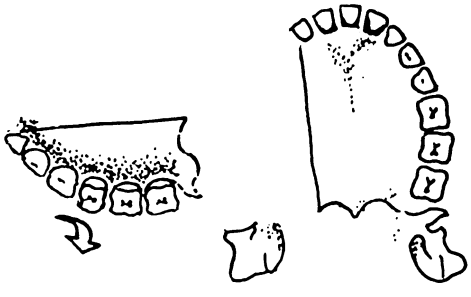

图8.— 上颌骨被从偏鼻中隔部分和翼上颌部分分离。

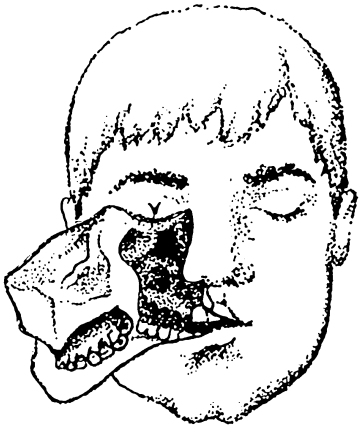

图9.—“大门敞开见底”阶段可以明显地从图上看出，不必牺牲构造就可以到达以前无法到达的翼上颌、鼻咽、蝶骨、
颅底的构造、斜坡等部位。

我们的技术的优点：

1. 在上颌骨脱位前的前期切开，有在这个部位进行手术的外科医生的经验作担保，它的走向不必牺牲任何实际上不可恢复的构造，更不必牺牲任何在机能观点和审美观点上重要的构造。

2. 分离上颌骨或使其脱位，可以不必牺牲任何构造来进行，与通过上颌骨或通过脸部或别的技术不同，这些技术会损伤上颌骨并需要术后再植，要牺牲牙的构造，会导致移植后的上颌骨坏死等等。

3. 通过我们的技术，获得一条一级手术入路通道，可以很容易入路翼上颌、翼后、上颌后、鼻咽、鼻、蝶窦、眼眶、筛骨、鼻腔及其组成构造、颞颧部分、颧骨后区、上颌窦、鼻泪管、颧骨、翼下颌、斜坡、颅底，可能在我们的技术之前，要到达这些部位是很困难的，或者要以严重切断上颌齿构造为代价，或者需要采用非常精密复杂的技术，以显微镜下手术为基础，毫无疑问是很复杂的，并且不能总是到达容易操作的空间，很多时候操作空间是不够的。翼后部位，用我们的技术可以越过，到达颅底的孔洞和凹槽部分，这里是一级血管和神经构造通过的地方。随着时间可能会显示出其它可能性，但目前我还没想到。

4. 这个技术结合切骨术和骨移植术，或者结合根据情况实施的各种水平的选择性切骨术，不仅可以给入路前面提到的部位提供方便，还可以应用于改变任何空间方向上的脸部的结构。

5. 毫无疑问，这个技术不但可以被口腔外科医生和颌面外科医生采用，还可以被耳鼻喉科医生、眼科医生、神经外科医生等采用。当然，这需要口腔外科医生、颌面外科医生的共同合作，因为如果不了解这些专科可以采用的技术的话，就不容易使颌间闭合恢复，等等；而这些技术又以复杂的口腔学技术和假体技术为基础，比如：使缺牙齿的上颌脱位之后，恢复颌间的正常关系。

两侧技术



图1.– 两侧技术的切口。

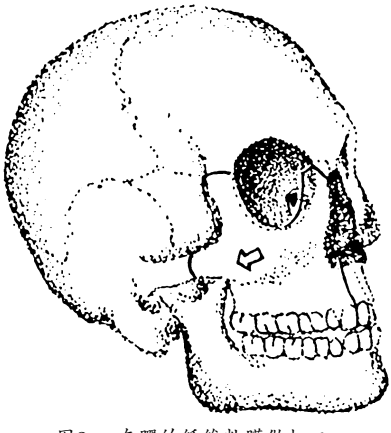

图2.– 在腭的纤维粘膜做切口。

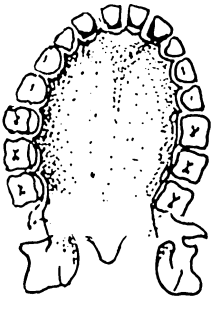

图3.– 在一端和另一端做切骨术。

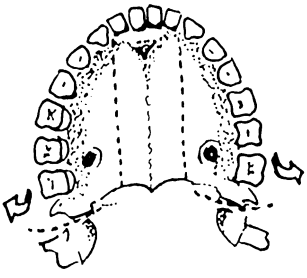

图4.– 偏鼻中隔切骨术和翼上颌切骨术(现在是两侧的)。

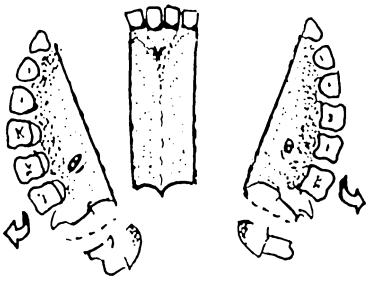

图5.– 开始分开两边的上颌骨，需要单独进行操作。

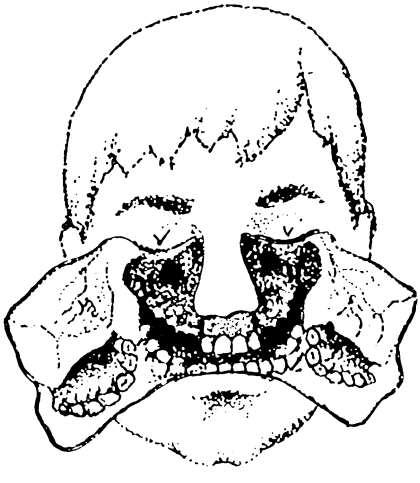

图6.– “打开的书”的图示。现在通道更宽。鼻和两颗中间切牙在它们的常规位置，可以给还原上颌骨作参照，用接骨缝点固定它们，有伸缩性地包围颌间。

6. 这个技术可以在两侧同时进行，在本案例中，鼻背、骨中隔、软骨、腭中缝和四颗切牙（近似前颌骨）保留在中线，成为在使脱位的上颌正确复位时不可替代的参照。

7. 要指出这个技术产生于需要给一个十四岁提早进入青春期，智商很高的男孩摘除一个巨大的血管纤维瘤。肿瘤位于蝶窦、鼻咽、右鼻腔、上颌窦、上颌后部空间、翼上颌、翼上颌后部、翼下颌、冠突、颞骨、颞颧区域、眶下、筛骨、前咬肌空间、颧骨后部，在脸颊部位脱垂，在上颌的上磨牙部分形成平卧，使右半脸体积增大，导致开口困难和上颌间的闭合改变，使鼻和鼻咽不通，造成呼吸困难，有两次少量的鼻出血。完整地摘除了肿瘤，无血的重量是130克。接下来我们会发表更多细节，我想这个技术可以应用在其它方面，在此只做简略地介绍。

8. 这个技术绝对不是要替代传统技术，作者希望外科医生在一些特殊的情况下会想起它，比如肿瘤体积非常大和/或肿瘤所在位置是传统技术很难或根本到达不了的，或即使到达了却要以造成严重的切断为代价。

9. 很轻易就可以展示出前面提到过的很多部位，不仅方便了摘除被上颌构造遮挡住的肿瘤，而且给完全切除肿瘤提供了更大的保障，正如鼻咽血管纤维瘤的案例，毫无疑问，它最大的问题之一是至今难以控制的严重出血的可能性。在直视下切除肿瘤，这个情况不仅可以更容易控制，还可以避免，因为我们没必要不合宜地把肿瘤分成块。识别上颌后区、鼻中隔、蝶窦等结构现在变得容易了。

10. 外科医生在采用我们的技术时将根据不同的专科和不同的病理学进行修改，它的可能性将随着时间变得越来越大。比起介绍一个新的外科技术，我们更希望是介绍一个新的外科途径，可以称之为翼上颌途径，它可能会形成一个外科上的新概念。

参考文献

弗朗西斯科·埃尔南德斯·阿尔特米等等(1982):《用暂时使面颊带蒂分离上颌骨技术给一个巨大的青春期鼻咽血管纤维瘤动手术的病例》
ESTOMA. 第二卷第一期

FRAY LUIS AMIGO, 9 -PLANTA O LETRA B
ZARAGOZA, 6 - ESPAÑA