ESTOMA

REVISTA MÉDICA DE ESTOMATOLOGÍA Y PROFILAXIS

Volumen II Num. 1

ESTOMA

REVISTA MÉDICA DE ESTOMATOLOGÍA Y PROFILAXIS

publicación trimestral

DIRECTOR
Y
COORDINADOR TERRITORIAL

ELISARDO PARDOS BAULUZ

Pº. Sagasta, 14
ZARAGOZA-6

CONSEJO EDITORIAL

JUNTA DIRECTIVA DEL ILUSTRE COLEGIO DE ODONTÓLOGOS Y ESTOMATÓLOGOS DE LA VI REGIÓN

VOLUMEN II 1982 Número 1

REDACCIÓN Y ADMINISTRACIÓN

COLEGIO DE ESTOMATÓLOGOS

C/. Arquitecto Yarza, 3
ZARAGOZA-8

2ª ÉPOCA DEL BOLETÍN INFORMATIVO DEL COLEGIO DE ODONTÓLOGOS"

Ciudad Sanitaria "José Antonio Primo de Rivera" de Zaragoza
Departamento de Cirugía
(Dr. Aznar)
Servicio de Cirugía Oral y Maxilofacial
Jefe: Dr. F. Hernández Altemir

用暂时使面颊带蒂分离上颌骨技术给一个巨大的青年鼻咽血管纤维瘤动手术的病例

堂·弗朗西斯科·埃尔南德斯·阿尔特米博士
萨拉戈萨市何塞·安东尼医院口腔颌面外科主任

协助者：班德列斯博士[1]，康廷博士[2]，德尔萨博士[3]，
费尔南德博士[4]，戈麦斯·鹏润博士[5]，马丁内斯·特洛博士[6]，
李威德博士[7]，乌卡尔博士[8] 和瓦莱罗博士[9]

发表这个临床病例，主要有两个原因：一个原因是这是一个很大的鼻咽血管纤维瘤的病例，而且很明显地，如我们将看到的，位于好几个外科上很难入路的部位。另一个原因是如果采用到目前我们所知的技术的话，必须切断上颌、鼻腭部分和牙齿的重要构造。

正好，本文作者在这个临床病例中，发明了新技术"暂时使面颊带蒂分离上颌骨作为经脸途径入路上颌后部区

---

[1]班德列斯博士：萨拉戈萨市何塞·安东尼医院口腔颌面外科的住院医师

[2]康廷博士：萨拉戈萨市何塞·安东尼医院儿童医院耳鼻喉科诊室主任（主任：阿尔拔博士）

[3]德尔萨博士：萨拉戈萨市何塞·安东尼医院口腔颌面外科的诊室主任

[4]费尔南德博士：萨拉戈萨市何塞·安东尼医院儿童医院儿科内分泌专科诊室主任（主任：柏聂特博士）

[5]戈麦斯·鹏润博士：萨拉戈萨市何塞·安东尼医院神经外科医学助理

[6]马丁内斯·特洛博士：病理解剖科诊室主任（主任：加西亚·胡利安博士）

[7]李威德博士：口腔颌面外科医疗助理

[8]乌卡尔博士：神经外科主任

[9]瓦莱罗博士：电子放射科神经外科诊室主任（主任：索尔索那教授）

域及运用于其它适应症（上颌翼途径）的一个新技术”，正准备今年在萨拉戈萨皇家医学院发表。这个技术很可能是目前所知的治疗巨大的鼻咽血管纤维瘤中，造成流血和构造切断最少的一个，并且给其它病理学的外科治疗提供了可能性。我还想强调一下，通过这个技术可以获得极好的外科空间来入路上颌后区、翼上颌部位、鼻咽、颧骨、蝶窦、眶底等等。这个技术跟我的技术“彻底解剖颈部”在入路纵深处和最小限度地分离切口两边的软组织上有关联。

这个技术的产生，不仅源于要获得一个合适的手术空间，还因为要达到既不导致鼻咽和相邻空间的巨大血管纤维瘤患者的构造切断，又不造成重要的后遗症，并以最小出血风险完全摘除肿瘤的目的。这个技术使肿瘤所在的部位显露得很清楚，外科手术时更容易入路，从而能更好地控制这些部位，使毫无阻碍地进行手术成为可能。

材料和方法

几个月前，一个十四岁的男孩因右鼻腔的两次少量出血的病史，被值班的耳鼻喉科医生在鼻中隔采用烧灼疗法处置。考虑到有大量的鼻液溢，被患者的口腔科医生指派到口腔颌面外科，指出五个月来发炎的过程和右腮腺咬肌部位肿起，且发炎越来越频繁，上一次的炎症还没有完全消失就又复发了。检查时，可以看到右腮腺咬肌区和右脸颊部位体积增大，看不到腮腺孔有唾液流出。同一侧下颌腋下淋巴结肿大。病情在鼻腔迅速发展，表征明显。在右鼻腔更明显，有一定的间歇性，让鼻腔呼吸好一些。最终，两边鼻腔被完全堵塞，颞骨腮腺区域和右脸颊部位增大很多，导致咀嚼和闭合困难，引起后臼齿的颊粘膜平卧，产生疼痛和渐进的牙关紧闭。检查右鼻腔和鼻咽，显示有一团肿块，并不十分直观。在右鼻腔其外观有所改变，可能是因为感染和相伴的发炎。全景研究出示了一些难以评估的数据，主要是突出了上颌骨和鼻的透明度在减小，牙槽齿构造正常。常规

的X光照相术和X光断层照相术的研究显示有一个非常大的遮盖物，因此可以观察到蝶窦的透明度在大量减退，尤其是在前部，在右筛骨的高度。鼻咽、鼻腔和上颌窦也存在渗透性和空气含量的改变。面部热成像显示：受影响的一侧比另一侧多1.5度的梯度，并且血管网络有所增加。最后是扫描给出了肿瘤真正的大小和位置，如同读者在附加的肖像中可以看到，肿块占据了翼部位、上颌后、颧骨部位、上颌窦、鼻腔、筛骨、眶底、鼻咽、蝶窦、脸颊部位、副腮腺、颞骨部位。鼻中隔出现了移位，全部到了脸的右边。做了根据塞尔丁格技术进行的动脉造影（瓦莱罗博士），内颈动脉和右外颈动脉表现为下：外颈动脉区域：肿瘤被横向面动脉,上升腭动脉和内上颌动脉灌注。内颈动脉区域：肿瘤被眼动脉和海绵体内分支灌注。根据报告显示，肿瘤体积很大，富含血管。

最开始诊断不顺利的主要原因有两个：第一，耳鼻喉科医生在几天前曾仔细地检查过鼻咽和鼻腔，丝毫没有觉得有肿瘤的可能。第二，联系到以前所述症状以及病症在脸颊部分、颧骨和颞骨部分更直观，最初考虑在脸颊部分做活检，有一位医生觉得有血管隆起的可能（德尔萨博士）。渐进的鼻阻碍和X光照相术的图像及病情的发展，让我们怀疑有血管纤维瘤的可能，考虑到应注意的事项，在全身麻醉的条件下，做了鼻咽的活检（康廷博士），得到了一个和鼻咽的血管纤维瘤不矛盾的病态图像。根据这个诊断，他们联系上费尔南德博士，内分泌科医生，着手制定了一个术前激素治疗，以testovirón（一种长效睾酮）为基础，持续两个星期，病情没有得到缓解，反而有发展得更严重的可能。

考虑到前述肿瘤和所依赖的动脉系统的联系，如我们看到的主要是外颈动脉和右内颈动脉，医生跟神经外科（乌卡尔博士、戈麦斯·鹏润博士）、神经放射科讨论实施术前动脉拴塞的可能性，但有些医生因为其危险性和微小的技术上的优点而拒绝了。没有别的选择，口腔和颌面外科就这样确定了原始的外颈动脉和内颈动脉的术中控制。患者以前接受过全面检查，留有大概12个单位

的血样。

开始口气管插管，然后进行气管切开术，因为手术顺序需要遵循。气管切开术完成之后，进行右颈动脉的控制，以便进行“暂时使面颊带蒂分离上颌骨作为经脸途径入路上颌后部区域”的技术，正是这里有大部分的肿瘤。分离右上颌之后，右上颌通过颊组织连着脸颊，可以观察到肿瘤可以很容易地被从其它构造中区分出来，不管是硬组织，还是软组织。这样，可以核实肿瘤很牢固，它是典型的节疤型，位于某些组织和空间的周围、上面、内部或在组织和空间之间，比如上颌后区、翼上颌、筛骨部分、鼻咽、蝶窦、右鼻腔、眶底、颞骨部分、颧骨后、翼下颌部分和咬肌前部分，这些最有特色的地方。在摘除时，肿瘤比较容易地独立于那些构造，在某些部位纠缠得紧一些，比如鼻咽空间和后鼻孔，在这些地方有时用罗马解剖，有时用剪刀，可以获取一个整块，无血重量为150克，是整个肿瘤，因为肿瘤所在的空间现在可以容易地探查。蝶窦部位令人关注，它很敞开，可能比平时的容量或体积大，在这个高度我们成功地用半圆夹摘除了和肿瘤有关联的区域里的骨质碎片。只在翼上颌部位出现了适度的出血，这个技术让我们可以在敞开的空间里进行局部止血。摘除肿瘤不仅要使右上颌脱位，还要打开右鼻腔的外壁粘膜，切开眶下神经，因为它妨碍上颌在被脱臼时的转动。摘除肿瘤之后，开始恢复各构造（李威德博士和班德列斯博士），先还原眶下神经的连续性，在蝶窦、右鼻腔、上颌窦放置适宜的堵塞物，同时，用接骨缝点和一个颌间夹板固定或连接右上颌，使它回到平常的位置，缝合在实施所述技术的过程中切开的软组织。我没有详细说明这个技术，也没有说明它在其它方面的应用，是因为还在研究中，而且它会成为我另外一篇文章的动机，是关于我的技术“暂时使面颊带蒂分离上颌骨作为经脸途径入路上颌后部区域及运用于其它适应症”的专门介绍，所以在此对这个病例不做详细介绍。手术完毕，患者被送到集中观察室，唯一需要说明的是，在从手术室转移到所述单元期间，发生了由相应的支气管的选择性插管引起的左肺不张，用常规办法解决了这个问题。患者保持气管切开，食管

管饲八到十天，在此期间取出堵塞物，拆掉缝合眼睑的缝点，在以后的病例中我们会保留更长时间以避免某种程度的下眼睑外翻。保留颌间整体六个星期左右。

病理解剖学的结果报告如下（马丁内斯特洛博士）：宏观描述：接收到一个形态不规则的整体，重150克，体积是$11\times8\times4.5$厘米。外表是多叶的，呈灰白色，有充血血管的痕迹。切口表面很均匀，呈棕褐色，散有红点，有些地方呈灰白色。组成牢固，有弹性。微观描述：可以观察到一个中胚层新生物，有大小不同，严重充血的血管组成，在一个纤维性基质内部，有些部分松，有些部分密。血管增生虽然在某些地方斑驳陆离，但是没有恶毒的迹象。

成果

在术后的放射照片检查时，由于没有显示值得提到的数据，我们可以认为病情有好转，不仅是在肿瘤复发的可能性上（在直视下完整地摘除了肿瘤），而且是在重建构造和功能上，恢复了正常的颌间关系，被暂时分离的上颌齿构造充满生命力。只是下眼睑有某种程度的外翻。

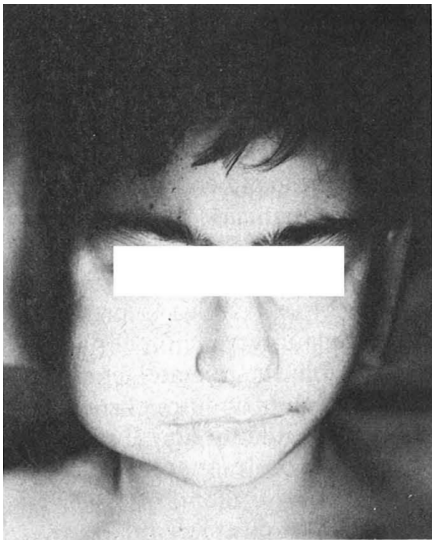

图1

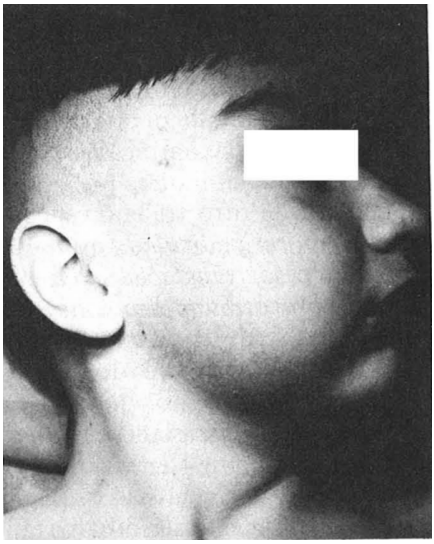

图2

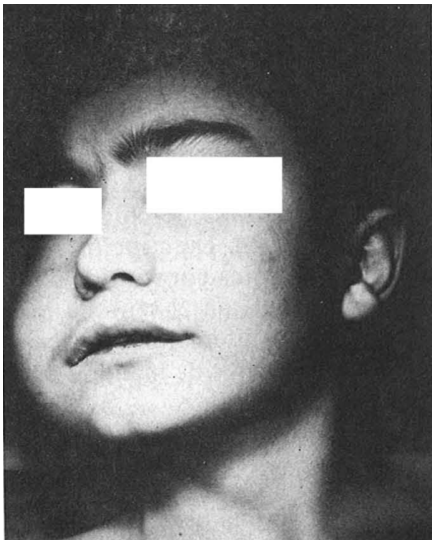

图3

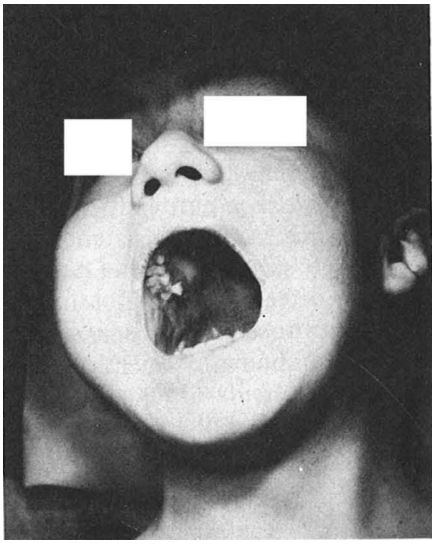

图4

图1、2、3、4: 术前面貌。

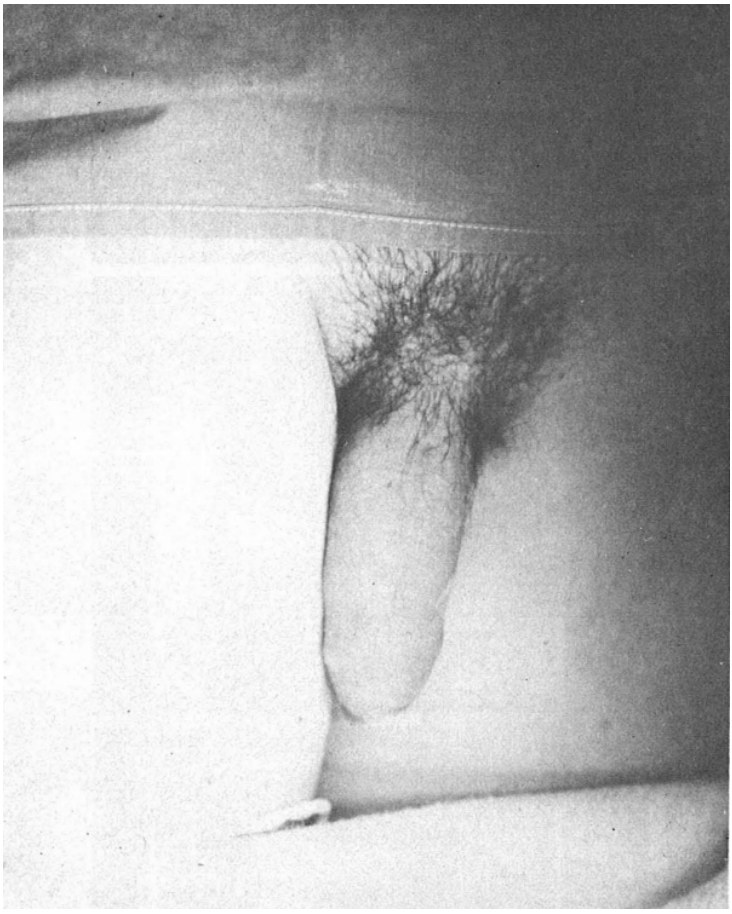

图5: 阴茎增大，青春期提前。

图6

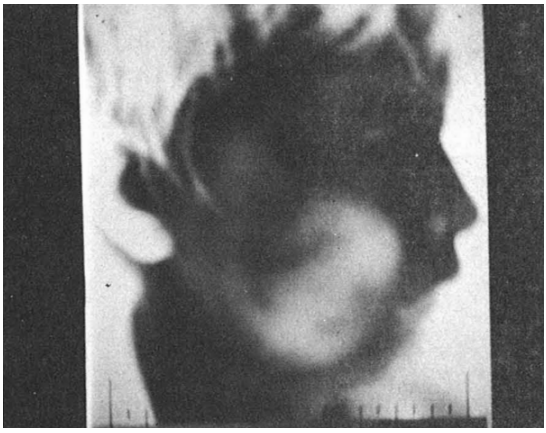

图7

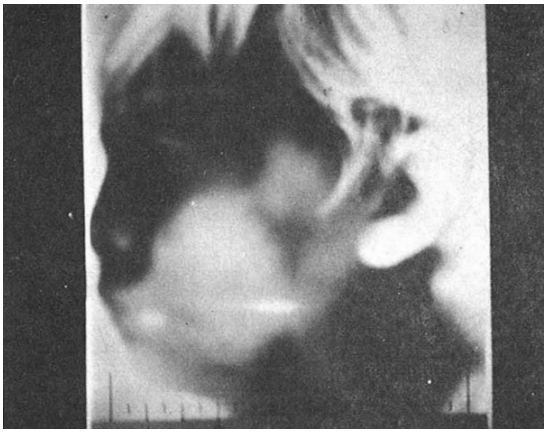

图8

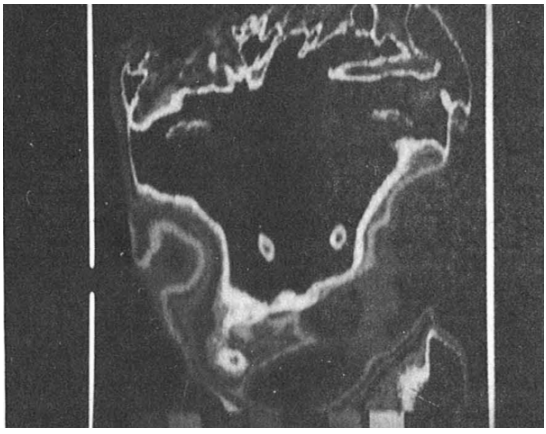

图6、7、8: 热成像。

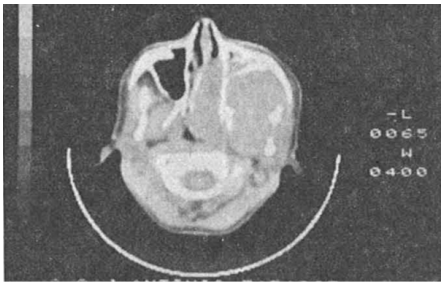

图9

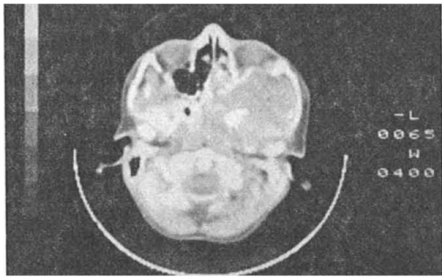

图10

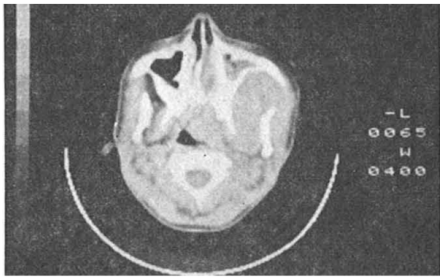

图11

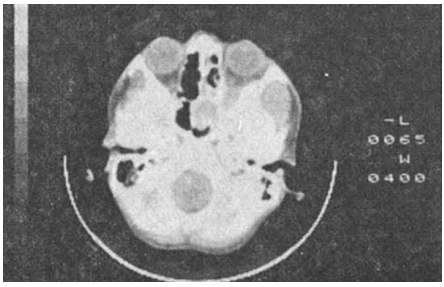

图12

图13

图9至13：扫描图。

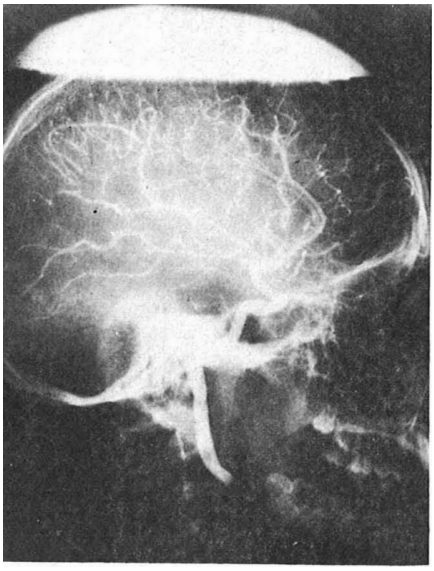

图14

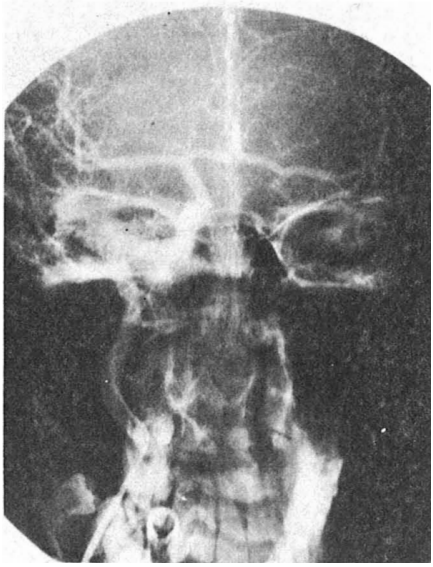

图15

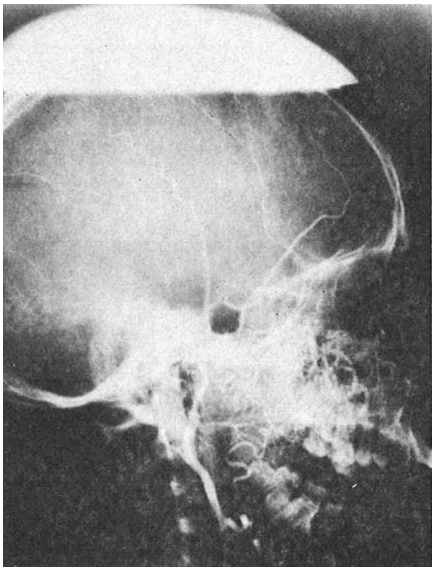

图16

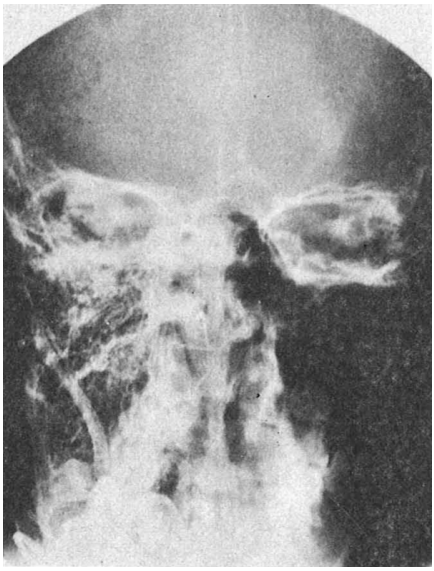

图17

图14至17：动脉造影研究。

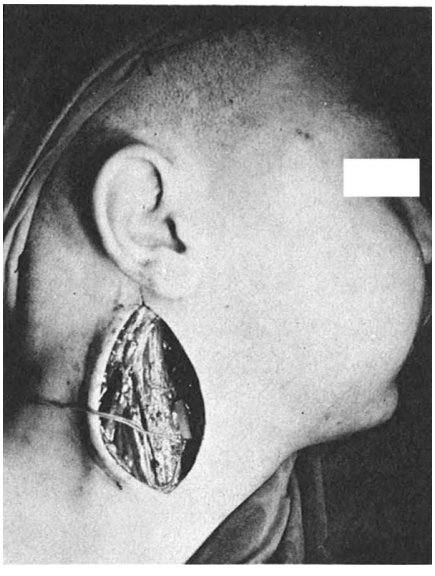

图18

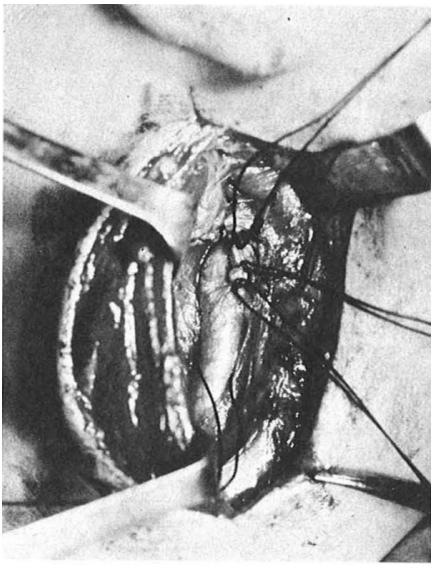

图19

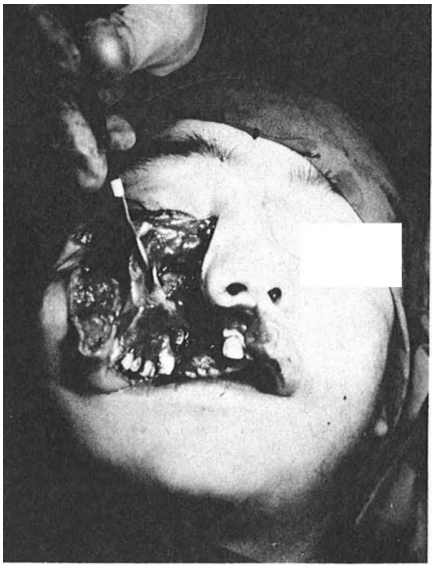

图20

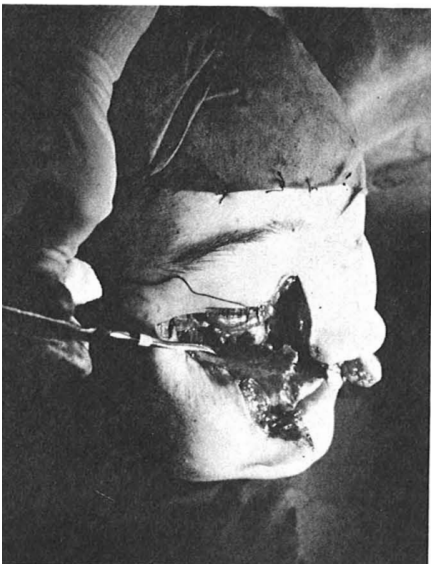

图21

图18、19: 结扎外颈动脉和控制颈动脉
图20、21: 开始分离上颌骨。

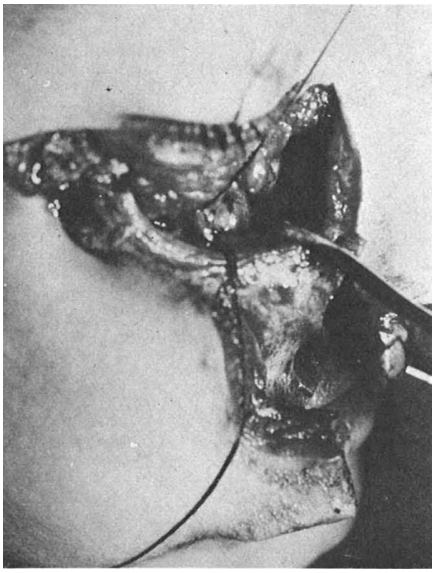

图22

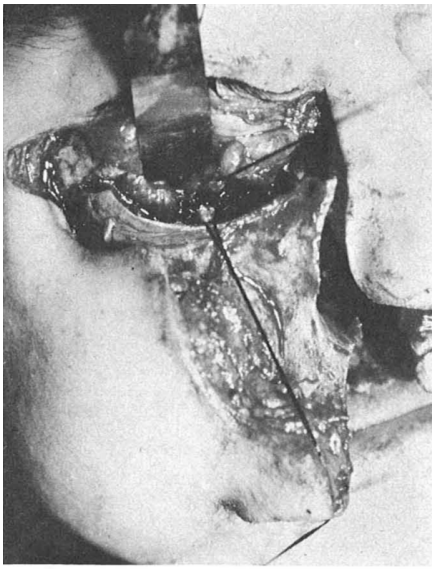

图23

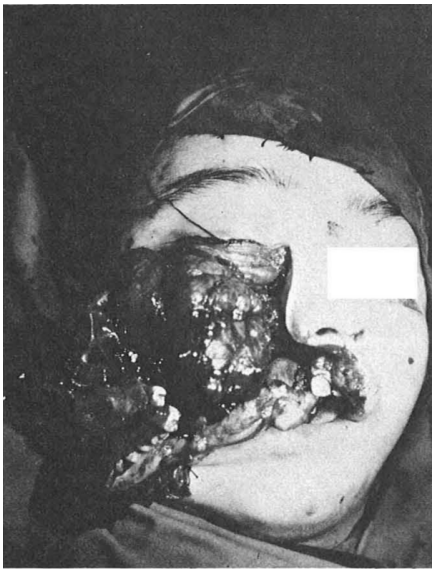

图24

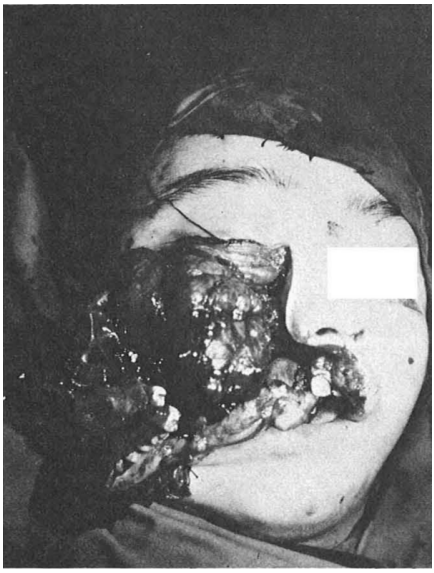

图25

图22、23: 释放和切割眶下分支的细节
图24、25: 完全分离上颌骨，显露出上颌后区的肿瘤。上颌骨带蒂连着脸颊。

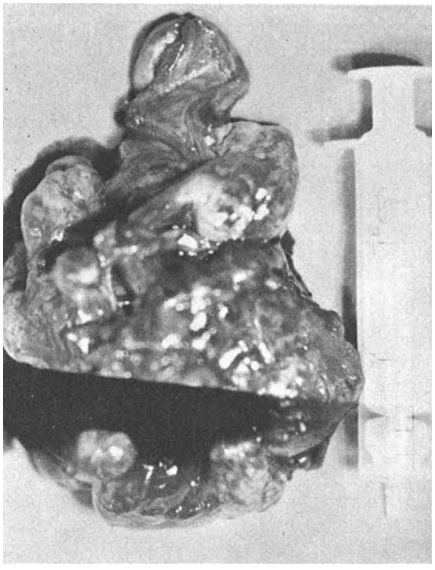

图26

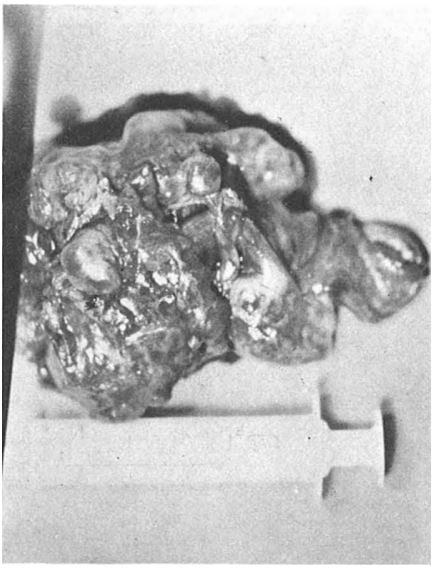

图27

图28

图29

图26、27: 外科手术获取的一个整体。重150克。
痕迹是由于显影机故障导致的。
图28、29: 组织病理学图像——血管纤维瘤。

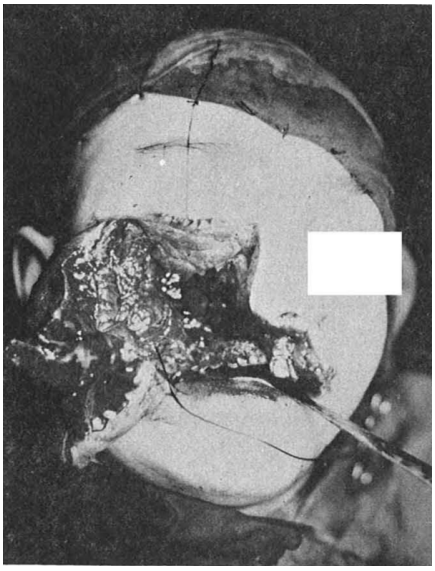

图30

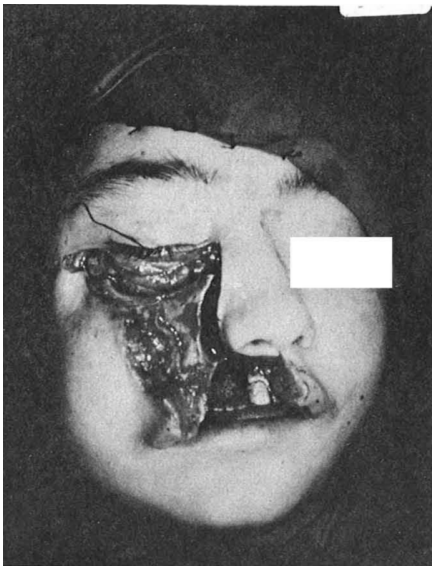

图31

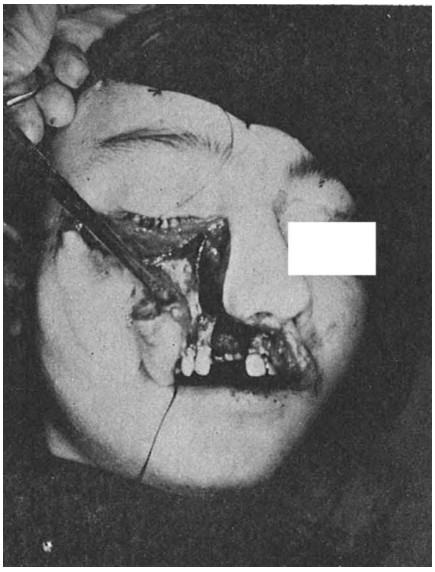

图32

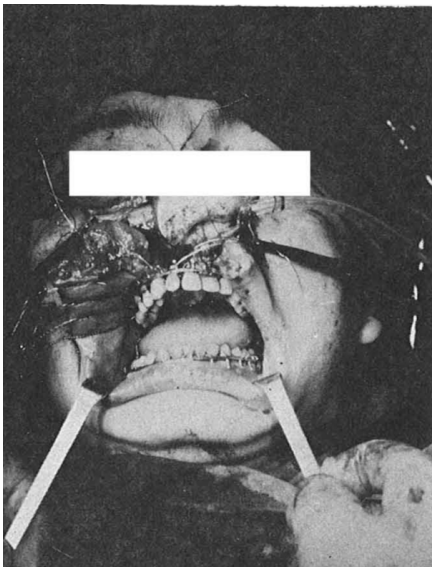

图33

图30、31: 第一手术区域已无肿瘤，在这些区域中有筛骨区域和蝶骨区域。腭粘膜被分离。图31是上颌骨复位。

图32、33: 开始重建构造。已缝合眶下神经。不需要牺牲牙齿构造。

图34

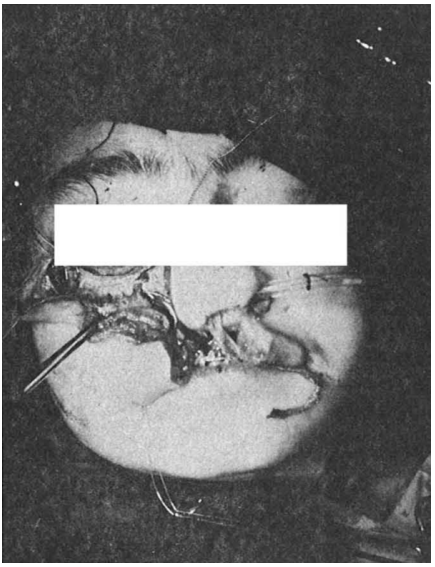

图35

图36

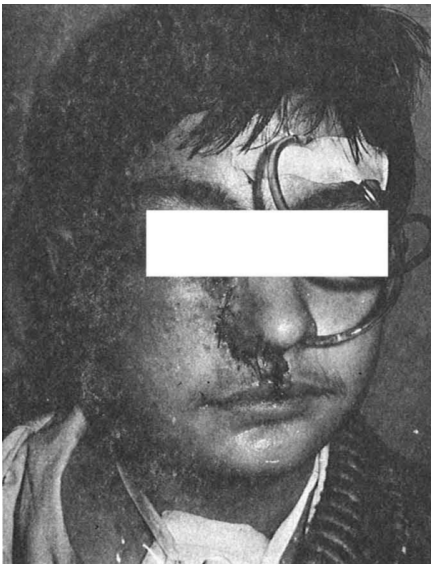

图37

图34、35: 固定牙齿及开始缝合软组织。
图36、37: 缝合眼睑的细节及缝合切口。给鼻腔放填塞物。

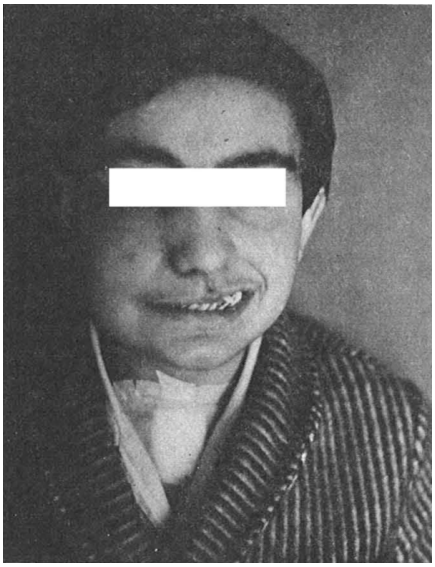

图38

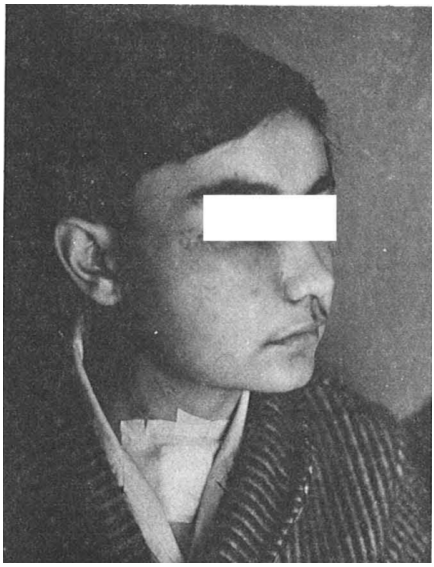

图39

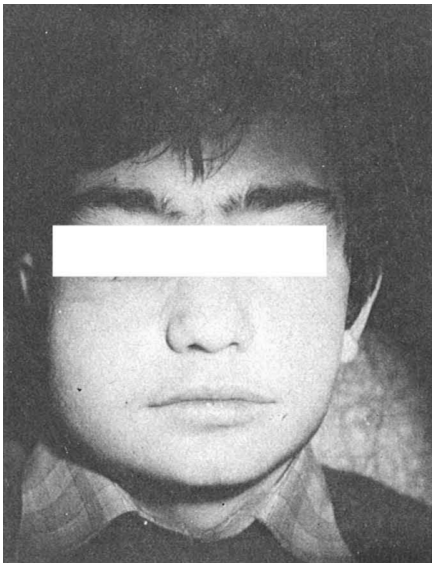

图40

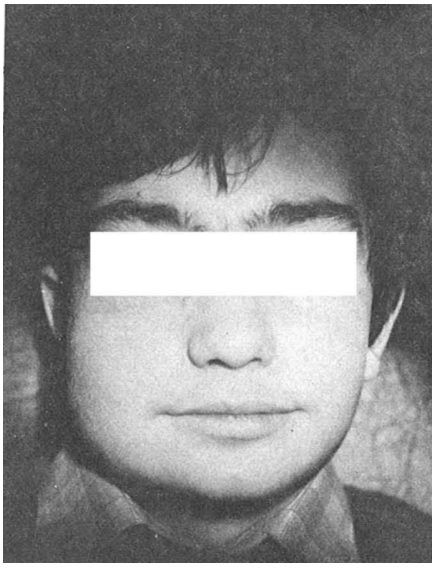

图41

图38、39、40和41: 术后。牙齿仍在固定中。

结论

通过“暂时使面颊带蒂分离上颌骨作为经脸途径入路上颌后区”技术，在这个病例是单纯的右侧，可以获得一条途径入路另一些部位，比如翼区域、翼后区、鼻咽、蝶窦、鼻腔、眶下、颧骨、斜坡等等。这在这个青年鼻咽巨大血管纤维瘤病例中发挥了重大作用。

我还要指出，采用前述的技术避免了破坏上颌骨和牙齿的任何构造，而它可能造成的微小后果是很容易恢复的。

结扎外颈动脉没有给切开的脸颊上颌块造成确实的影响。下次我们有可能只进行暂时的动脉控制，而不是结扎，而且我们获得的空间允许在直视下进行手术，很可能不再有必要在显露和摘除这类肿瘤时，在预备阶段进行动脉血管控制。

参考文献

- 亚伯拉罕·贝克斯坦·K.，伯纳德·柏乐亚佳，托马斯·科力克沃特，I. A. 毛罗·加里波第(1981)：《上颌内部动脉的经皮血栓栓塞用于控制后期的鼻出血》**伊比利亚美洲耳鼻喉科年刊** 第三卷第一期第31–37页
- 阿尔佛兰卡·波斯里尔·J. M., L. 鲁比奥·莫拉列斯和N. 戈门兹·爱斯坦克纳(1977)：《经鼻和经蝶窦途径入路垂体》**西班牙耳鼻喉科文书** 第二十八年第四卷第11–20页
- 阿尔塔玛·李奥斯·J. (1980)：《关于青年鼻咽血管纤维瘤的几点思考》**伊比利亚美洲耳鼻喉科年刊** 第七卷第六期第467–472页
- 阿韦亚内达·R. (1979)：《电脑断层摄影在鼻腔鼻窦肿瘤中的应用》**伊比利亚美洲耳鼻喉科年刊** 第六卷第一期第49–58页
- 贝伊·P. B. 格达里·L. 马利萨德·M. 佩诺特(1981)：《1968 年至1977 年期间治疗的42例鼻咽癌》**耳鼻喉科年刊（巴黎）**，98，第43–46页
- 布盖·J., J.，步迪尼尔·J.卡辛·G.，路·克里斯·J.，科尔内克·C.，库德雷(1980)：《约30例鼻咽纤维瘤》**耳鼻喉科年刊（巴黎）**，97，第4–5期，第295–303页
- 加西亚·梭图·N.，蒙塞莱特·必莱迪·J. M.，卡哈德·宝·D.，洛佩兹·布朗克·J. (1979)：《鼻咽血管纤维瘤，青年鼻咽纤维瘤或男性青春期出血性纤维瘤》 **伊比利亚美洲耳鼻喉科年刊** 第六卷第三期第217-233页

- 吉尔·卡尔赛多，加西亚·L. M.，C.·桑兹·桑塔·克鲁兹(1975)：《青年上颌窦血管瘤》第二十六年第六卷第109-120页
- 戈柏·J.F (1979)：《经蝶窦垂体切除术》 **伊比利亚美洲耳鼻喉科年刊** 第六卷第一期第49-58页
- 古铁雷斯·布林格斯·G.，J·斯莫乐·贝科夫基，J.E.·巴里奥斯·巴里奥斯(1978)：《青年鼻咽血管纤维瘤》**伊比利亚美洲耳鼻喉科年刊** 第五卷第三期第235-252页
- 阿格诺尔·J.P.，A.·高特勒(1981)：《垂体肿瘤的手术。对188个病例的分析。》**耳鼻喉科年刊** （巴黎）98，第207-212页
- 埃尔南德斯·阿尔特米·F.，R·卡斯蒂略·埃斯坎东(1973)：《彻底解剖颈部。技术上的一个修改。》**NM 星期日特刊** 第一卷第五期
- 埃尔南德斯·阿尔特米·F.，R.·卡斯蒂略·埃斯坎东(1974)：《对迈克菲的技术的一个修改以彻底解剖颈部》 **NM 星期日特刊** 第二卷第五期
- 莱更特·F.，C.·比奥威莱因，A.·科赛因特·吉利，G.·勒罗，A.·卢梭(1981)：《翼上颌窦（颢下窝）。地形划分。探索手段。经下颌手术入路翼区域。》**耳鼻喉科和头颈部手术年刊** 第98(9)卷第435-442页
- 马丁内斯·阿森西奥·R.，A.·弗鲁格，C.·苏亚雷斯(1975)：《外科技术在鼻咽血管纤维瘤中的应用》**西班牙耳鼻喉科文书** 第二十六年第三卷第11-20页
- 奥利韦拉斯·J.，M.·梅希亚(1976)：《翼上颌窦的手术》**西班牙耳鼻喉科文书** 第二十七年第四卷第35-46页
- 普拉德·J.，J.·博世(1977)：《翼上颌窦的新的手术入路途径》**伊比利亚美洲耳鼻喉科年刊** 第四卷第三期第165-177页
- 皮奎特·J.，J. A.·德索尔提，M.T.博思克-劳特，G.德克洛伊斯(1979)：《鼻咽纤维瘤》**耳鼻喉科年刊** （巴黎），96，第三期
- 里切尔·M.，C. E.·哈德简恩，J. F.·特力克，C.·恩里克斯，J. J.·梅尔南德(1980)：《外颈动脉结扎在治疗颈面血管病变中的风险。提倡放弃此法和现行放射外科解决方案。200例血管瘤中的13例结扎病例。》**耳鼻喉科年刊** （巴黎），97，第9-13页
- 内华达·I.，C.·巴斯克斯(1980)：《咽腔手术和手术入路》**西班牙耳鼻喉科文书** 第三十一期特刊第549-552页

FRAY LUIS AMIGO, 9 -PLANTA O LETRA B
ZARAGOZA, 6 - ESPAÑA