INTUBACIÓN SUBMENTAL EN CIRUGÍA CRANEOFACIAL INFANTIL

Universidad de Zaragoza

Facultad de Medicina

Hospital Universitario Miguel Servet. Servicios de Cirugía Oral y Maxilofacial (*) y Neurocirugía (*)

Universidad Alfonso X El Sabio. Escuela de Odontología (**)

Autores: F. Hernández Altemir (*), J. Cantero (*), A. Cáceres (*), P. Bandrés (*), I. Moral (*), S. Hernández (**), O. Altura (*), T. Rodríguez - Cachero (*), M. Moros (Diseño gráfico)

Introducción:

Niña de seis años con Síndrome de Crouzon, a la que bajo intubación endotraqueal por vía submental, se le realiza por vía craneofacial convencional, craneoplastia, avance del segmento unitario bitemporoorbitonasofrontal y del tercio medio facial (Le Fort III) asociado a bloqueo intermaxilar.

Objetivos:

Dar a conocer los beneficios tanto médico-quirúrgicos como las facilidades técnicas que ofrece la intubación submental en el tipo de cirugía que nos ocupa, cuando están implicadas las vías aéreas naturales.

Método:

La Intubación submental se realizó de la forma convencional.

Conclusión:

La niña no ha precisado traqueostomía, habiendo tolerado la intubación submental sin ningún tipo de complicación durante ocho días, la intubación se prolongó por salida de LCR a nivel de fosa nasal izquierda, que aconsejó no desintubar por si fuera preciso control quirúrgico, lo que se desestimó por ceder la pérdida. La herida submental se cerró espontáneamente. Destacar las facilidades técnicas que ofrece la intubación submental en el tipo de cirugía que nos ocupa, cuando están implicadas las vías aéreas y los beneficios para el paciente.

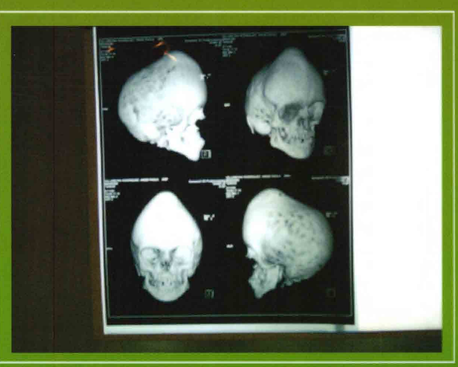

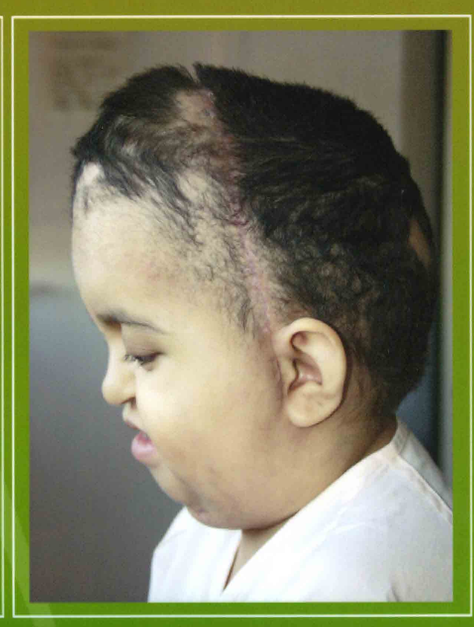

Nuestro agradecimiento a los Servicios de Anestesia e Intensivos del Hospital Infantil de Zaragoza

XVIII Congreso Nacional de la Sociedad Española de Cirugía Oral y Maxilofacial. A Coruña, 9-13 mayo 2005